



CASO CLÍNICO

**ARTROPLASTIA TOTAL DO JOELHO EM DOENTE
PREVIAMENTE PATELECTOMIZADO: RECONSTRUÇÃO
PATELAR COM TÉCNICA ORIGINAL UTILIZANDO
AUTOENXERTO DE PRATO TIBIAL**

Pedro Neves, Daniel Soares, Luis Costa, Ricardo Sousa
Serviço de Ortopedia do Centro Hospitalar do Porto, Hospital de Santo António

Pedro Neves

Interno de Formação Específica de Ortopedia

Daniel Soares, Luís Costa, Ricardo Sousa

Assistente Hospitalar de Ortopedia

Submetido em 15 fevereiro 2017

Revisto em 27 novembro 2017

Aceite em 04 fevereiro 2018

Tipo de Estudo: Estudo Terapêutico

Nível de Evidência: V

Declaração de conflito de interesses: Nada a declarar.

Correspondência

Pedro Filipe de Sousa Neves

Serviço de Ortopedia do Centro Hospitalar do Porto

Largo Professor Abel Salazar

4099-001 PORTO

Telefone: 93 611 49 87

pedroneves34@hotmail.com

RESUMO

Introdução: os autores pretendem demonstrar uma técnica original de reconstrução patelar, apresentando para isso um caso clínico. Trata-se de uma doente previamente submetida a patelectomia por artrose patelofemoral, que acabou por desenvolver artrose femoro-tibial que condicionava dor resistente ao tratamento conservador. Perante uma doente com diminuição de força do aparelho extensor, consideramos que seria benéfica a reconstrução patelar no momento da artroplastia.

Caso Clínico: neste trabalho apresentamos o estado funcional da doente, incluindo as mobilidades e *scores* funcionais pré e pós-operatórios. São descritos em pormenor todos os passos que constituíram o procedimento cirúrgico, incluindo a colheita do enxerto, o ajuste do mesmo às dimensões e forma necessárias e a forma de integração em bolsa subsinovial confeccionada.

Discussão-Conclusão: a patelectomia não deve excluir a indicação para artroplastia do joelho, não só pelos bons resultados que pode ter como também pela diversidade de técnicas de reconstrução patelar que existe. Apesar dos bons resultados com as técnicas já conhecidas, todas acabam por ter desvantagens nem sempre desprezíveis. O uso de prato tibial externo parece-nos uma excelente opção com morbidade mínima que além dos bons resultados obtidos no imediato, demonstrou vantagem clínica a médio prazo.

Palavras chave: *Patelectomia; rotula; reconstrução; joelho; artroplastia*

ABSTRACT

Introduction: the authors aim to demonstrate an original technique for patellar reconstruction, presenting a clinical case. It's a patient previously patellectomized for patelofemoral osteoarthritis, with progressive symptomatic femorotibial compartment osteoarthritis in the ipsilateral knee. Given the decreased extensor strength of extensor apparatus of the knee, we considered it would be important to reconstruct the patella at the time of arthroplasty

Case Presentation: in this paper, we present patient functional status, including pre- and post-operative range of motion and functional scores. We describe in detail all the steps constituting the surgical procedure, including graft harvesting, the graft adjustment to size and shape needed and how it was integrated in a subsynovial pouch.

Discussion-Conclusion: patellectomy should not exclude a patient from a total knee arthroplasty, not only for the possible good results, but also for the diversity of surgical techniques for patella reconstruction. Despite the good results with recognized techniques, all of them have some disadvantages. The use of external tibial plateau seems to be an excellent option, with minimum morbidity and, beyond the immediate good results, demonstrated mid-term clinical advantages.

Key words: *Patellectomy; patella; reconstruction; knee; arthroplasty*

INTRODUÇÃO

A patelectomia é um procedimento que tem vindo a cair em desuso podendo, no entanto, ainda ter lugar em situações altamente selecionadas como fraturas muito cominutivas, osteomielite intratável ou patologia tumoral¹. Não obstante, alguns doentes com sequelas de patelectomia no passado surgem com osteoartrose evoluída do joelho a necessitar de tratamento cirúrgico.

A prótese total do joelho (PTJ) promove um inegável benefício no alívio da dor e melhoria da qualidade de vida dos doentes com gonartrose. A importância da rótula na cinemática do joelho assenta essencialmente na capacidade de aumentar a força de extensão quadricipital servindo de guia para o aparelho extensor³. Não é por isso de estranhar que os resultados funcionais após artroplastia do joelho com e sem patelectomia prévia sejam diferentes. De uma forma geral, os resultados são menos satisfatórios em doentes com patelectomia prévia^{2,4}. De forma a obviar esta limitação e otimizar a função do aparelho extensor foram descritas várias técnicas para a reconstrução patelar que incluem o uso de cõndilo femoral, aloenxerto de aparelho extensor ou enxerto de crista ilíaca⁵⁻⁹. Os razoáveis resultados alcançados com estas técnicas não podem, no entanto, fazer-nos esquecer das desvantagens inerentes a cada uma delas. A utilização de enxerto da crista ilíaca acrescenta morbilidade na região dadora para além de oferecer uma pastilha óssea com formato longe do ideal¹⁴. O corte do cõndilo femoral apresenta uma espessura demasiado fina⁶ e a utilização de aloenxerto associa-se a uma elevada taxa de complicações¹³.

O objetivo deste trabalho é apresentar o caso clínico de uma doente submetida a artroplastia total do joelho com reconstrução patelar utilizando uma técnica original para reconstrução da rótula com utilização de enxerto autólogo de prato tibial. Para além de descrever pormenorizadamente a técnica utilizada, serão apresentados os resultados clínicos e imagiológicos a médio prazo com quatro anos de seguimento.

DESCRIÇÃO DO CASO

Apresentamos uma doente do sexo feminino de 68

anos de idade, com antecedentes de patelectomia esquerda nove anos antes por osteoartrose patelo-femoral. Apresentava um quadro de gonalgia mecânica com cerca de cinco anos de evolução, com agravamento progressivo apesar do tratamento conservador instituído. Ao exame objetivo apresentava cicatriz cirúrgica longitudinal na face anterior do joelho, joelho varo, arcos de mobilidade ativo de 5°-100° e passivo de 0°-100° e força quadricipital de 4/5 (Medical Research Council scale). Apresentava discreta instabilidade no plano sagital e boa estabilidade no plano coronal.

Pré-operatoriamente registaram-se os resultados do Knee injury and Osteoarthritis Outcome Score (KOOS) - 30 pontos para a dor, 29 para sintomas, 32 para atividades de vida diária (AVD), 0 para desporto e recreação e 0 para qualidade de vida; o score Kujala foi de 39 pontos e o Hospital for Special Surgery Patella Score (HSS PS) foi de 40 pontos. O estudo radiológico revelava gonartrose grau IV na classificação de Kellgren-Lawrence (Figura 1).

Dada a limitação funcional e défice de força do aparelho extensor foi proposta a realização de artroplastia total do joelho com reconstrução patelar simultânea.

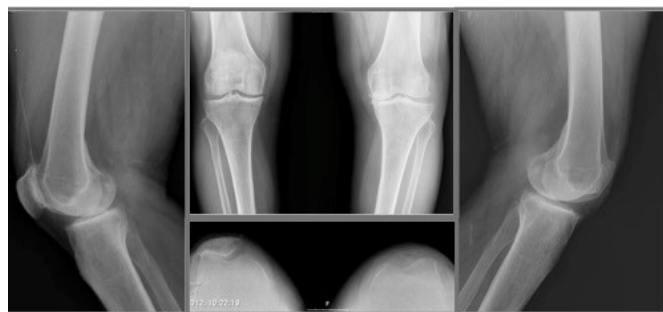

Figura 1: Gonartrose esquerda, grau IV na classificação Kellgren-Lawrence.

Técnica cirúrgica

Com o doente em decúbito dorsal e garrote na coxa, foi feita uma incisão anterior na linha média, através da cicatriz prévia e abordagem parapatelar interna clássica para exposição articular.

Após a remoção de ambos os ligamentos cruzados e meniscos foram realizados os cortes ósseos *standard*. O corte tibial foi realizado com o guia extramedular de modo a não danificar o prato tibial. O corte femoral distal foi realizado segundo a técnica intramedular normalmente utilizada e os

restantes cortes com o bloco de cortes 4 em 1 da prótese selecionada (Zimmer Nexgen®).

O prato tibial externo foi então utilizado para criar uma neorótula com as dimensões da rótula contralateral utilizando como auxiliar à sua confecção o instrumental circular normalmente utilizado para realizar o corte da rótula. Criaram-se então três pares de túneis no enxerto: um central para fixação em localização central no tendão e dois paramedianos para reforço da fixação do tendão (Figura 2a).

No aparelho extensor, foi criada uma bolsa subsinovial para receber o enxerto (Figura 2b), tendo a localização em altura sido determinada pré-operatoriamente por comparação com o joelho contralateral. Já com os componentes de prova colocados, a tróclea do componente femoral foi marcada com azul de metileno e posteriormente realizado *cycling* do joelho para determinar o centro do tendão que seria depois utilizado como referência para localizar o centro do enxerto (Figura 2c).

Após a colocação e fixação do enxerto ósseo com sutura transtendinosa atravessando os túneis previamente efetuados, foi encerrada a bolsa subsinovial com fio reabsorvível (Figura 3). Foi então realizada colocação definitiva dos componentes finais cimentados nas extremidades tibial e femoral com polietileno de 14mm.

Todo o restante procedimento bem como a reabilitação pós-operatória seguiu o padrão institucional para prótese primária do joelho. Foi colocado um dreno intra-articular e encerrada a ferida cirúrgica por planos. Realizou profilaxia antibiótica com 2g de cefazolina na indução anestésica e 1g de 8/8h nas primeiras 24h de pós-operatório. Foi ainda prescrita heparina de baixo peso molecular que realizou durante 4 semanas.

A doente iniciou movimentos passivos imediatamente após a cirurgia e treino de marcha no segundo dia. Não foi realizado qualquer programa de reabilitação fisiátrica específico.

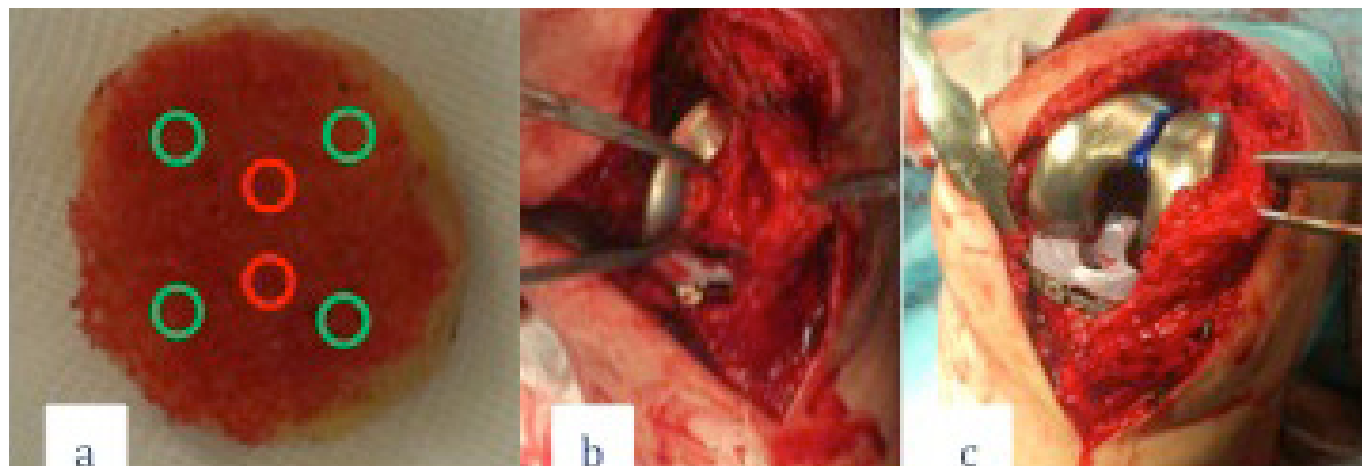


Figura 2: Confeção da neorótula e bolsa subsinovial. a) Esquema dos túneis de fixação patelar. b) Bolsa subsinovial. c) Tracking patelar.

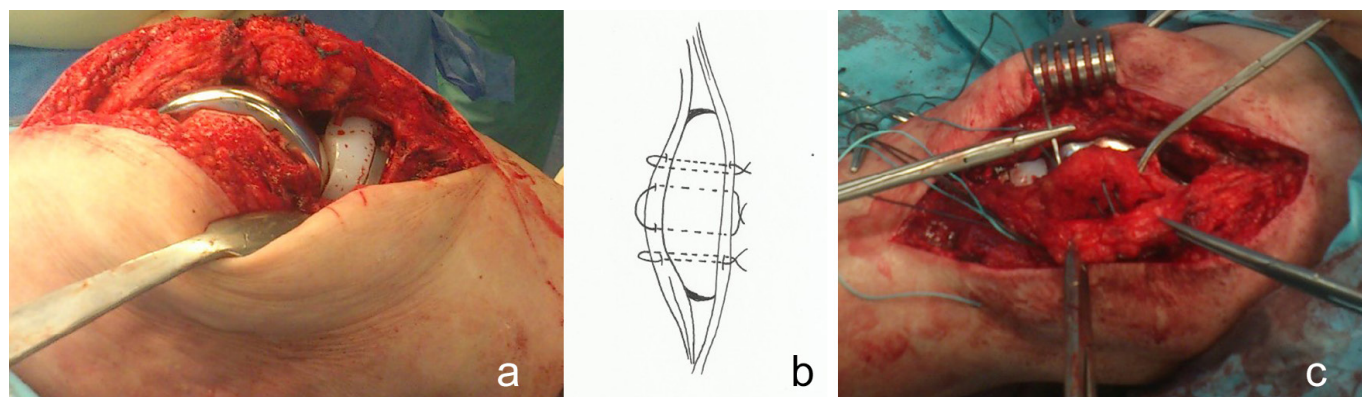


Figura 3: Integração da neorótula. a) Fixação patelar na bolsa subsinovial. b) Esquema da neorótula na bolsa subsinovial e sua fixação. c) Encerramento da bolsa.

RESULTADOS

A doente foi avaliada aos 3, 6 e 12 meses e anualmente desde então. Aos 12 meses apresentava arco de mobilidade passivo e ativo de 0-120°, força quadricipital de 5/5 na escala da Medical Research Council (Figura 4). Relativamente aos *scores*

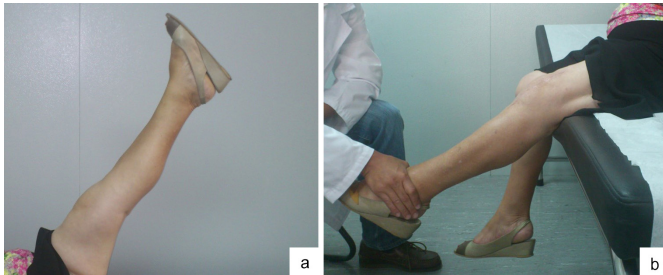


Figura 4: Mobilidade do joelho esquerdo. a) Extensão ativa. b) Extensão ativa contra resistência.

funcionais apresentava na escala KOOS 97 pontos para a dor, 89 para sintomas, 96 para AVD, 55 para desporto e atividades recreativas e 88 para qualidade de vida; no score Kujala apresentava 89 pontos e na HSS PS 100 pontos. Ao longo dos primeiros 12 meses de seguimento foi registado um aumento gradual destes mesmos resultados. Na última avaliação, decorridos já quatro anos após a cirurgia, podemos constatar que não houve deterioração dos resultados clínicos (Tabela 1).

O estudo radiológico mostrou um alinhamento neutro da prótese, sem sinais de descagem e com bom posicionamento da neorótula que não apresentava sinais de migração (Figura 5). Registou-se uma redução de espessura de cerca de 3mm entre os 6 e os 12 meses. Como se pode verificar na Figura 6 a reabsorção após o primeiro ano foi mínima, não se verificando reabsorção adicional entre o terceiro e quarto ano pós-operatório.

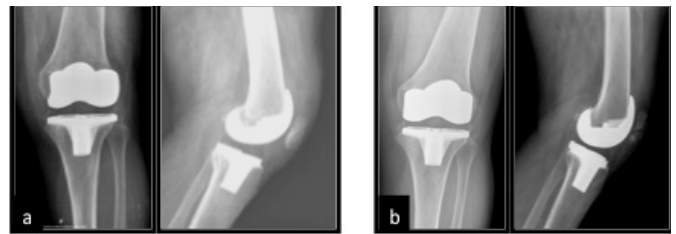


Figura 5: Estudo radiográfico: a) 6 meses pós-operatório; b) 4 anos. Pode constatar-se o bom posicionamento dos componentes e da neorótula ao longo do tempo.

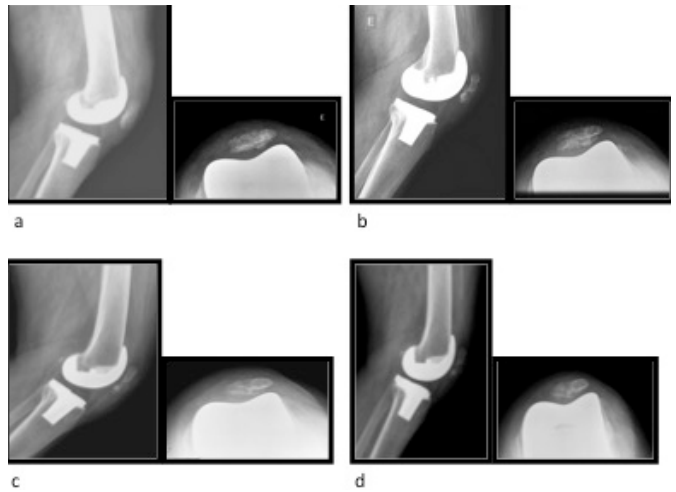


Figura 6: Evolução radiológica da neorótula ao longo do tempo: a) 6 meses pós-operatório; b) 12 meses; c) 3 anos; d) 4 anos.

Na última consulta de seguimento, 48 meses após a cirurgia, a doente mantém-se sem dor e demonstra grande satisfação com o procedimento cirúrgico realizado.

DISCUSSÃO

A pateleotomia está associada à diminuição da eficiência do mecanismo extensor bem como a uma instabilidade anteroposterior do joelho. A força do quadricipital diminui cerca de 40% após este

	Pré-op	3 meses	6 meses	1 ano	4 anos
KOOS					
Dor	30	83	92	97	86
Sintomas	29	64	82	89	89
AVD	32	84	90	96	93
Desporto/Recreação	0	25	35	55	60
Qualidade de vida	0	75	81	88	94
Score Kujala	39	78	84	89	88
HSS PS	40	90	95	100	100

Tabela 1 - Scores funcionais.

procedimento¹⁰ e a translação anterior do fémur durante a flexão está aumentada, especialmente se o ligamento cruzado posterior não for competente¹¹. Não existe consenso na literatura relativa ao tipo de prótese (não restritiva, semirestritiva ou restritiva) que deve ser utilizada em doentes com patelectomia prévia. A maioria dos autores defende o uso de implantes com algum tipo de restrição para prevenir a instabilidade anteroposterior¹² ou, em alternativa, implantes com preservação do LCP. Ainda assim, o resultado da artroplastia nestes doentes será menos previsível do que naqueles com rótula patente¹⁵.

O tratamento ideal será aquele em que é restaurada de forma mais exata a anatomia do aparelho extensor. Alguns autores descreveram o uso de aloenxertos completos de aparelho extensor, que têm, no entanto, uma elevada taxa de complicações e infeção^{9,13}. O uso de autoenxerto da crista ilíaca, como descrito por Buechel, parece ser atrativo tendo, no entanto a morbilidade associada ao local da colheita⁵. Para além disso existe uma incongruência natural entre o formato da pastilha óssea colhida e a tróclea femoral o que poderá aumentar a pressão sofrida em algumas áreas da neorótula. A reconstrução patelar com autoenxerto de fémur distal⁶ mostraram ter bons resultados sem a morbilidade associada à colheita de enxerto. No entanto, existe uma importante limitação na espessura do corte e consequente espessura do enxerto.

A opção pelo prato tibial externo justifica-se pela convexidade natural que, além da sua espessura e homogeneidade apropriadas, permitem a confeção de uma neorótula semelhante à original. O uso de prato tibial na bolsa subsinovial oferece por um lado uma superfície articular lisa no componente femoral graças ao seu revestimento cartilaginoso e por outro uma boa integração no tendão patelar graças a porção de osso esponjoso⁷.

Quatro anos após a cirurgia, não se identificam sinais de migração do enxerto. A reabsorção óssea era expectável, mas é de salientar que a mesma ocorreu sobretudo nos primeiros 12 meses e estabilizou depois. Durante o primeiro ano a espessura do enxerto diminuiu em cerca de 3mm o que está de acordo com a literatura existente que reporta uma reabsorção entre 2.3 e 9.0mm^{5,8}. O grau de reabsorção não parece estar relacionado com os resultados funcionais alcançados^{5,8} e o mesmo

aconteceu no caso apresentado.

Na última consulta de seguimento, quatro anos após a cirurgia, a doente apresenta-se clínica e radiologicamente estável. Este caso mostra os excelentes resultados com a melhoria da força do quadricipital e satisfação da doente. Esta técnica permite a reconstrução da normal anatomia do aparelho extensor sem morbilidade acrescida.

A patelectomia prévia não deve ser contraindicação para a realização de PTJ, não só pela possibilidade de alcançar bons resultados clínicos, mas também pela diversidade de opções existentes para a reconstrução patelar. O uso de prato tibial externo parece-nos uma excelente opção com morbilidade mínima. Para além dos bons resultados obtidos no imediato, a vantagem clínica demonstrou manter-se no a médio prazo com quatro anos de seguimento. Ainda que os resultados de um único caso não possam ser extrapolados ou assumidos como universalmente bons, muito provavelmente voltaremos a utilizar esta técnica em casos semelhantes no futuro.

REFERÊNCIAS BIBLIOGRÁFICAS

1. Belal MA, Ochsner PE. Indications and contraindications for patellectomy. *Z Orthop.* 1986; 124: 266-269
2. Kelly MA, Insall JN. Patellectomy. *Orthop Clin North Am.* 1986 Apr; 17 (2): 289-295
3. Schindler OS, Scott WN. Basic kinematics and biomechanics of the patello-femoral joint. Part 1: The native patella. *Acta Orthop Belg.* 2011 Aug; 77 (4): 421-431
4. Yao R, McAuley JP. Does patellectomy jeopardize function after TKA?. *Clin Orthop Relat Res.* 2013; 471 (2): 544-553
5. Buechel FF. Patellar tendon bone grafting for patellectomized patients having total knee arthroplasty. *Clin Orthop Relat Res.* 1991 Oct; (271): 72-78
6. Pang HN, Sathappan SS. Patellar reconstruction using distal femoral autograft in a patellectomized patient undergoing total knee arthroplasty. *J Arthroplasty.* 2008 Sep; 23 (6): 939
7. Lakshmanan P, Wilson C. Total knee arthroplasty in a patellectomized posterior cruciate ligament-deficient knee: a new technique of patellar tendon bone grafting. *Knee.* 2004 Dec; 11 (6): 481-484
8. Hanssen AD. Bone-grafting for severe patellar bone loss during revision knee arthroplasty. *J Bone Joint Surg Am.* 2001 Fev; 83-A (2): 171-176
9. Busfield BT, Ries MD. Whole patellar allograft for total knee arthroplasty after previous patellectomy. *Clin Orthop Relat Res.* 2006 Sep; 450: 145-149
10. Wendt PP, Johnson RP. A study of quadriceps excursion, torque, and the effect of patellectomy on cadaver knees. *J Bone Joint Surg Am.* 1985 Jun; 67 (5): 726-732
11. Sledge CB, Ewald FC. Total knee arthroplasty experience at the Robert Breck Brigham Hospital. *Clin Orthop Relat Res.* 1979 Nov; (145): 78-84
12. Paletta GA Jr, Laskin RS. Total knee arthroplasty after a previous patellectomy. *J Bone Joint Surg Am.* 1995 Nov; 77 (11): 1708-1712
13. Brown NM, Murray T, Sporer SM, Wetters N, Berger RA, Della Valle CJ. Extensor mechanism allograft reconstruction for extensor mechanism failure following total knee arthroplasty. *J Bone Joint Surg Am.* 2015 Fev 18; 97 (4): 279-283
14. Daentzer D, Rudert M, Wirth CJ, Stukenborg-Colsman C. Reconstruction of the patella with an autogenous iliac graft: clinical and radiologic results in thirteen patients. *Int Orthop.* 2012 Mar; 36 (3): 545-552
15. Maslow J, Zuckerman JD, Immerman I. Total knee arthroplasty in patients with a previous patellectomy. *Bull Hosp Jt Dis.* 2013; 71 (3): 227-230