



REVISÃO

TRATAMENTO DAS METÁSTASES VERTEBRAIS

Jorge Costa, António Andrade, João Martins, Naod Berhanu, José Rodrigues

Unidade de Vértebro Medular do Hospital de São José. Centro Hospitalar Lisboa Central. Portugal

Jorge Costa

Interno do Complementar de Ortopedia

José Rodrigues**Naod Berhanu**

Assistentes Hospitalares de Ortopedia

João Martins

Chefe de Serviço de Ortopedia

António Andrade

Chefe de Serviço de e Director de Serviço de Ortopedia

Submetido em 29 junho 2014

Revisto em 3 setembro 2014

Aceite em 10 novembro 2014

Publicação eletrónica a

Tipo de Estudo: Terapêutico

Nível de Evidência: V

Declaração de conflito de interesses

Nada a declarar.

Correspondência

Jorge Costa

Hospital de S. José

Unidade de Vértebro Medular

Rua José António Serrano

1150-199 Lisboa

Portugal

jorgehomerocosta@hotmail.com

RESUMO

A ocorrência de metástases vertebrais é frequente em doentes com neoplasia, sendo a sua ocorrência um desafio para o cirurgião de coluna. A abordagem destas lesões deve ser multidisciplinar, não existindo ainda directrizes universalmente aceites. No entanto verifica-se actualmente um aperfeiçoamento dos protocolos de tratamento para doentes com metastização vertebral o que tem conduzido a uma progressiva melhoria no prognóstico, diminuição das queixas álgicas e a um aumento da sobrevida média do doente. O tratamento pode ser conservador através da terapia com esteróides, radioterapia ou tratamento paliativo ou então cirúrgico e pode ser baseado em índices como os de Tokuhashi, Tomita ou Capuccio.

O objectivo deste artigo de revisão é o de otimizar a abordagem e planeamento do tratamento nas lesões metastáticas vertebrais.

Palavras chave: Coluna vertebral, metástases, orientações para tratamento, prognóstico pré operatório, cirurgia, abordagem multidisciplinar.

ABSTRACT

The occurrence of vertebral metastasis is common in patients with cancer, their occurrence is being a challenge to the spinal surgeon. The approach of these lesions should be multidisciplinary, it doesn't exist yet universally accepted guidelines. However there is now a refinement of treatment protocols for patients with spinal metastasis which has led to a gradual improvement in prognosis, reduction of pain complaints and an increase in median survival of the patient. The treatment may be conservative through steroid therapy, palliative radiotherapy or surgical or otherwise and may be based on indices such as Tokuhashi, Tomita Capuccio or treatment. The aim of this review article is to optimize the approach and treatment planning in metastatic vertebral lesions.

Key words: *Spine, metastases, guidelines for treatment, prognosis preoperatively, surgery, multidisciplinary approach.*

INTRODUÇÃO

O tratamento das metástases vertebrais pode ser definido como um “capítulo da Medicina” que ainda se apresenta em construção e à procura de validação inter-pares. A dificuldade provém do facto de esta ser uma doença multifacetada. Na realidade sob o título de metástases vertebrais encontramos um vasto espectro de patologias tão diferentes na sua etiologia ou idade de ocorrência quer como no seu grau de envolvimento sistémico, ósseo ou neurológico¹. O aperfeiçoamento dos protocolos de tratamento para doentes com cancro tem no entanto conduzido a uma progressiva melhoria no prognóstico e sobrevida média destes doentes².

DADOS CLÍNICOS

A ocorrência de metástases ósseas é uma condição frequente em pacientes com neoplasia³. A ocorrência de metástases vertebrais é mais frequente no segmento torácico, verificando-se em 60% a 80% dos casos de metastização vertebral, sendo seguida pelo segmento lombossagrado, com cerca de 15% a 30% dos casos³. A ocorrência de metástases em mais de um segmento da coluna vertebral é registada em 50% dos casos. As metástases vertebrais mais comuns são, por ordem, as provenientes do adenocarcinoma da mama, cancro do pulmão, próstata, rim e dos tumores hematopoiéticos, nomeadamente linfoma ou mieloma múltiplo⁴⁻⁸.

A compressão medular ocorre em 20% dos pacientes com metástases na coluna vertebral⁹. Pode ser causada tanto pela compressão tumoral directa quanto pelo colapso de um corpo vertebral no caso das lesões líticas¹⁰. O não reconhecimento e tratamento deste tipo de lesões pode resultar num défice neurológico permanente¹¹.

OPÇÕES DE TRATAMENTO NA METASTIZAÇÃO VERTEBRAL

Dependendo de factores como o estágio da doença e as condições clínicas e neurológicas de cada paciente instituí-se o tratamento para as metástases vertebrais¹². A escolha do tratamento vai depender de factores como a existência de compromisso neurológico, do prognóstico da doença e de aspectos

re-levantes para a qualidade de vida do doente como por exemplo a presença e nível de dor¹². O diagnóstico histológico é imprescindível para a correcta eleição do tratamento que pode ser por sua vez ser conservador ou cirúrgico.

Terapia com esteróides

Usados para reduzir o edema e a resposta inflamatória, diminuindo os défices neurológicos e controlando a dor, principalmente nos pacientes com quadro de mielopatia^{13,14}. Não devem ser usados rotineiramente em pacientes com boa função motora no início do quadro¹⁴.

Radioterapia

Este tratamento está indicado para doentes sem compromisso da estabilidade da coluna e da função neurológica e cujos tumores sejam sensíveis à radioterapia. A radioterapia está indicada também na presença de paraplegia por mais de 24 horas, quando existe um envolvimento de múltiplos níveis medulares, quando se verifica uma disseminação da doença e ainda nos casos em que o estado de saúde do paciente coíba a opção cirúrgica¹⁵. O paciente deverá ter uma expectativa de vida de pelo menos de 3 meses. A localização anatómica do tumor, o seu tamanho, o seu tipo histológico e o seu grau de diferenciação são alguns dos factores determinantes do sucesso da radioterapia^{16,17}.

Tratamento da dor

As lesões metastáticas são múltiplas na maioria dos casos, manifestando-se com dor local de intensidade progressiva.

Três tipos de dor podem estar presentes: localizada, referida ou radicular. A dor localizada está geralmente presente na linha média, acompanhada ou não de dor referida ou radicular¹⁵. É habitualmente constante e aumenta de intensidade quando o doente se encontra deitado em repouso, podendo inclusivé acordá-lo durante o sono¹⁰. A dor radicular segue uma distribuição conforme o segmento do dermatomo afectado pela compressão nervosa¹⁵, aumentando de intensidade tal como nos outros tipos de dor com a compressão causada pelo aumento da massa tumoral ou lesão lítica, podendo piorar com a manobra de Valsalva, com a tosse e durante a pesquisa dos sinais de Lasègue, Kernig e Brudzinski^{10,13}. Por último

temos a dor referida que regra geral ocorre nos casos de compressão medular lombar como por exemplo os casos em que metástases a nível de L1 ou L2, causam dor na articulação sacro-ílica, o que constitui num falso sinal de localização¹³.

As causas de dor por metástase óssea ainda não são totalmente conhecidas. Existe a participação de processo inflamatório envolvendo células e mediadores químicos, compressão neural, microfraturas, destruição de tecidos ósseos (com distensão do periosteio), hipóxia intramedular e outros fenómenos. O tratamento da dor relacionada com metástase segue a mesma orientação para a utilização da escada analgésica proposta pela Organização Mundial de Saúde (OMS), para controle da dor oncológica, baseado na adequação da terapia farmacológica de acordo com o nível de dor experimentado pelo doente³². Nos casos em que o doente tem um mau prognóstico, não responde à radioterapia ou não tem indicação cirúrgica a via passa por obter a máxima qualidade de vida possível através dos cuidados paliativos.

Cirurgia

As principais indicações de cirurgia são a existência de dor sem resposta aos tratamentos conservadores, défice neurológico progressivo ou deterioração neurológica durante ou após os tratamentos de radioterapia¹⁵. Consideram-se ainda factores para cirurgia a existência de mielopatia, obstrução intracanal compressiva, instabilidade vertebral, fractura ou luxação vertebral, radiculopatia com sintomas progressivos incontroláveis e crescimento tumoral sem resposta à radioterapia¹⁸. Os objectivos da cirurgia são a remissão da dor, a melhoria das funções neurológicas e a estabilização da coluna. A remoção da massa tumoral é outro objectivo importante da cirurgia¹⁹. Se o tumor não é sensível à radioterapia deve ser correctamente avaliada a indicação²⁰ para cirurgia.

Existem várias abordagens cirúrgicas para o tratamento das metástases:

A vertebroplastia, a descompressão e estabilização, a excisão intralésional ou “debulking” e a ressecção em bloco.

A vertebroplastia percutânea, é uma técnica minimamente invasiva constituindo opção válida no tratamento de fracturas causadas por invasão

tumoral. O seu uso estende-se também a fracturas traumáticas ou osteoporóticas, com o objectivo de diminuir as queixas álgicas proveniente da perda de sustentação mecânica bem como para evitar acunhamentos vertebrais através da estabilização²¹. A cifoplastia é uma variante da vertebroplastia. Ambas têm bons resultados no alívio imediato da dor levando a uma melhoria da capacidade funcional e de vida do doente com pouco número de complicações operatórias devido ao seu curto período de internamento. São procedimentos de baixa morbilidade, economicamente viáveis, bem tolerados e de rápida execução²¹. Existem no entanto contra-indicações a estas técnicas que são a possível embolia pulmonar neoplásica, deste modo recomenda-se o uso destas técnicas apenas em casos de baixa expectativa de vida²², défice neurológico causado por compressão intracanal e o não envolvimento do muro posterior vertebral pela massa tumoral pelo risco de extravasamento do cimento ou da massa tumoral dentro do canal medular. Estas técnicas estão normalmente indicadas para pacientes com pior prognóstico.

A descompressão/estabilização é a técnica pela qual se pode optar nos casos de maior urgência, na presença de défice neurológico e de dor intratável. Esta cirurgia tem como objectivo a mobilização precoce e consequente melhor qualidade de vida do paciente^{16,23,24,25}.

Também há indicação para descompressão/estabilização em casos de lesões neurológicas pós fractura patológica. Uma vez indicada a cirurgia a abordagem posterior por meio de laminectomia ampla, associada a costotranssectomia se a lesão for no segmento torácico permite uma descompressão adequada. A laminectomia isolada raramente permite a descompressão neste tipo de lesões, além de poder aumentar a instabilidade. Quando se verifica uma lesão neurológica grave é regra geral necessário optar-se por uma descompressão/estabilização abertas²⁶, no entanto se houver a hipótese de se optar pela estabilização minimamente invasiva existem mais vantagens para o doente²⁶.

O procedimento de excisão intralésional/“debulking” é mais indicado quando a remoção da massa tumoral facilita ou aumenta o efeito de outras terapias já efectuadas²⁷. O tumor é abordado directamente

e excisado o máximo que for possível, para se conseguir não só uma descompressão circunferencial da medula espinal, mas especialmente uma redução significativa da massa tumoral²⁷.

No caso dos tumores primários a ressecção em bloco é o procedimento de escolha, procedimento este também indicado na presença de metástases solitárias, tumores resistentes aos tratamentos médicos e radiação desde que se encontrem também em órgãos vitais. Os doentes devem ter uma boa expectativa de vida a médio/longo prazo. Este procedimento está associado a um óptimo controlo local mas tem como contra indicação a sua alta morbilidade devido à sua longa duração (entre 8 a 16 horas) e à sua complexidade técnica²⁸.

A remoção em “bloco” da vertebra está apenas indicada em tumores hipervasculares (especialmente metástases do carcinoma do rim) e em casos de menores dificuldade técnica, ou seja em casos muito específicos devido à sua alta taxa de morbilidade²⁸. Não existem ainda directrizes universalmente aceites em relação a este tipo de patologia, no entanto podemos verificar na literatura sistemas de índice que orientam os cirurgiões de coluna para o tratamento mais adequado.

Por conseguinte a definição do tratamento cirúrgico específico a ser empregue vai ser estabelecido pela experiência do cirurgião e por índices, como os propostos por Tokuhashi²⁹ (Tabelas 1 e 2) e Tomita³⁰ (Tabelas 3 e 4).

Tokuhashi facultou-nos o primeiro índice em 1990, sendo actualmente o mais usado pelos cirurgiões de coluna²⁹.

Neste índice, os pacientes que tenham um score igual ou inferior a 8 tem indicação para tratamento conservador nomeadamente cuidados paliativos. Scores entre 9 e 11 pontos tem indicação para tratamento paliativo ou cirúrgico. Uma pontuação superior a 12 pontos tem indicação cirúrgica conforme Tabela 3.

O score de Tomita preconiza tratamento conservador para pontuações iguais ou superiores a 6 e cirúrgico se igual ou menor que 5, conforme Tabela 4.

Hecht³¹ descreve estratégias cirúrgicas de acordo com as escalas de Tomita e Tokuhashi (Tabela 5).

Em 2008, Cappuccio et al³⁵ publicaram o seu próprio algoritmo de tratamento para orientar o planeamento de decisão nos casos de metastização vertebral,

Parâmetros	Pontuação
Condição geral	
Má	0
Moderada	1
Boa	2
Metástases vertebrais	
≥ 3	0
1-Feb	1
0	2
Metástases ósseas extra-vertebrais	0
≥ 3	1
2	2
1	
Metástases de órgãos nobres	0
Irressecáveis	1
Ressecáveis	2
Ausentes	
Localização primária	0
Pulmão e estômago	1
Rim, fígado, útero, outros não-identificados	
Tiróide, próstata, mama e recto	2
Lesão neurológica	0
Completa	1
Incompleta	2
Ausente	

Tabela 1 – Índice de Tokuhashi

Parâmetros	Pontuação
Grau de malignidade	
Lento	1
Moderado	2
Rápido	4
Metástase visceral	
Ausente	0
Ressecável	2
Irressecável	4
Metástases ósseas	
Solitária	1
Múltiplas	2

Tabela 2 - Índice de Tomita

com base num estudo retrospectivo de 43 pacientes (Figura 1). De acordo com estes autores o tratamento tem de ter uma abordagem multidisciplinar que

Resultado	Expectativa de vida	Tratamento
0 a 8 pontos	6 meses	Conservador
9 a 11 pontos	6 -12 meses	Conservador ou excisional
12 a 15 pontos	Mais de 12 meses	Excisional

Tabela 3 - Tratamento e prognóstico de acordo com o índice de Tokuhashi.

Resultado	Estratégia de Tratamento
2 – 3 pontos	Excisão ampla ou marginal, controle a longo prazo
4 – 5 pontos	Excisão marginal ou intra-lesional, controle a médio prazo
6 – 7 pontos	Cirurgia paliativa, controle a curto prazo
8 – 10 pontos	Tratamento não cirúrgico

Tabela 4 – Estratégia de tratamento de acordo com o índice de Tomita.

Score de Tokuhashi	Score de Tomita	Expectativa de vida	Técnica Cirúrgica
0-4	1-7	<3 meses	Laminectomia e artrodese posterior
5-8	1-7	3-6 meses	Descompressão posterior, artrodese e reconstrução
9-12	1-3	>6 meses	Ressecção em bloco
	4-6		Excisão intralesional e reconstrução
	7		Descompressão posterior e artrodese

Tabela 5 - Estratégias cirúrgicas pelas escalas de Tokuhashi e Tomita segundo Hecht.

só é possível através da participação activa do oncologista, do radioterapeuta, do cirurgião e do médico paliativista^{33/34}.

Gasbarrini et al. conduziram um estudo clínico prospectivo em 2010, com 202 pacientes para avaliar a eficácia deste algoritmo³⁵.

CONCLUSÃO

A ocorrência de metástases vertebrais é mais frequente na coluna torácica³. Estas tem regra geral origem no adenocarcinoma da mama, cancro do pulmão, próstata, rim, linfoma ou mieloma múltiplo⁴⁻⁸. A compressão medular ocorre em

20% dos casos e ocorre pela compressão causada directamente pela massa tumoral ou pelo colapso vertebral no caso das lesões líticas¹⁰. Dependendo de factores como o estágio da doença e as condições clínicas e neurológicas de cada paciente institui-se o tratamento¹². O tratamento pode ser conservador através da terapia com esteróides, radioterapia ou tratamento paliativo ou então cirúrgico e é baseado em índices como os de Tokuhashi²⁹, Tomita³⁰ ou Capuccio³⁵ sendo o primeiro o mais usado pelos cirurgiões de coluna²⁹. Hecht³¹ descreveu estratégias cirúrgicas de acordo com as escalas de Tomita e Tokuhashi. O aperfeiçoamento dos protocolos de tratamento para doentes com metástases vertebrais tem conduzido a uma progressiva melhoria no prognóstico e sobrevida média destes doentes.

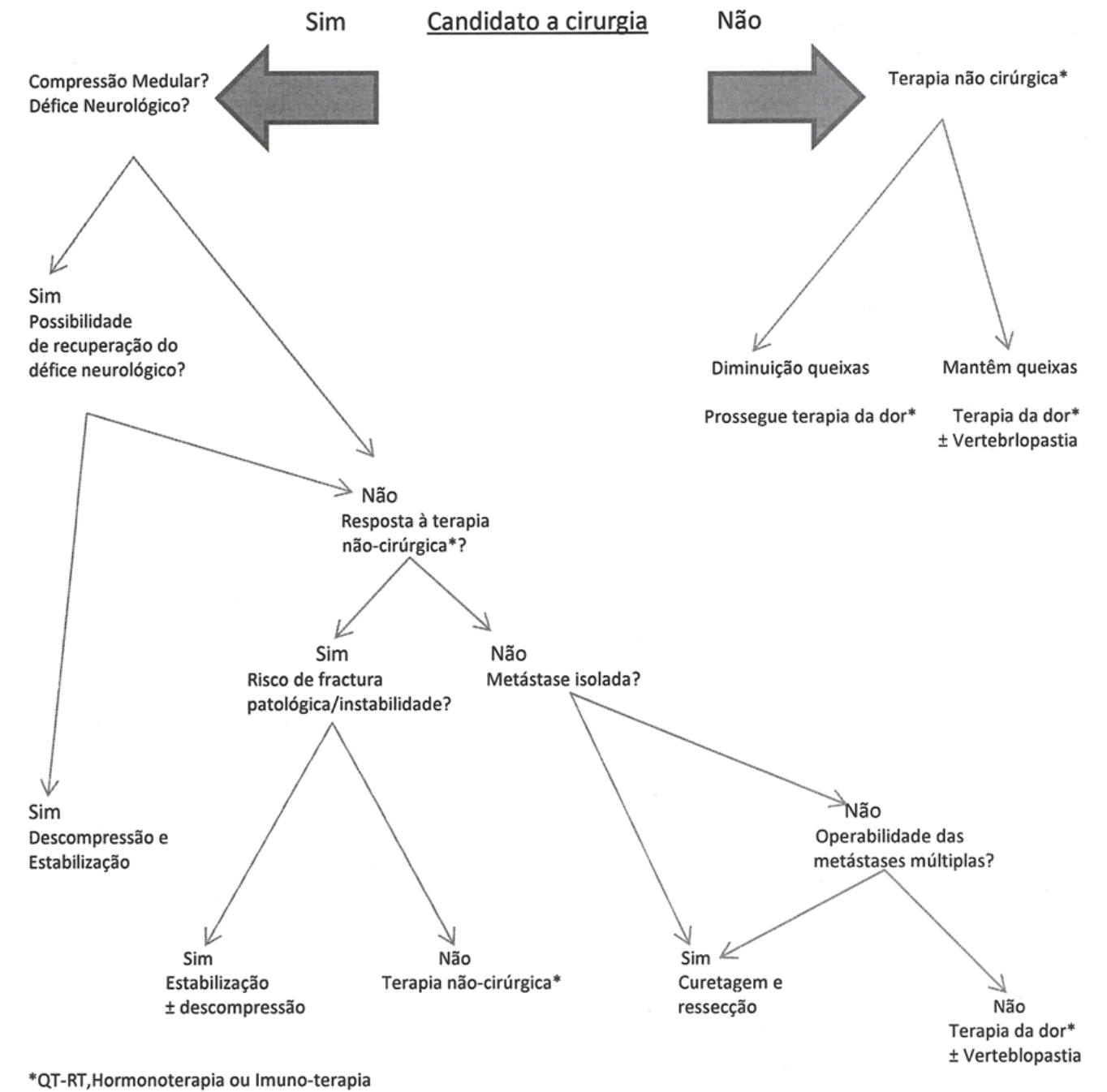


Figura 1 – Índice de Capuccio

REFERÊNCIAS BIBLIOGRÁFICAS

1. Barron KD, Hirano A, Araki S. Experiences with metastatic neoplasms involving the spinal cord. *Neurology* 1959;9:91-106
2. Schuster JM, Grady MS. Medical management and Adjuvant therapies in spinal metastatic disease. *Neurosurg Focus* 2001;11:e 3.
3. Filkelstein JA, Zaveri G, Wai E, Vidmar M, Kreder H, Chow E. A population-based study of surgery for spinal metastases. *J Bone Joint Surg* 2003;85:1045-1050.
4. Abdu WA, Provencher M. Primary bone and metastatic tumors of the cervical spine. *Spine* 1998;23:2767-77.
5. Wilson DA, Fusco DJ, Uschold TD, Spetzler RF, Chang SW. Survival and Functional Outcome After Surgical Resection of Intramedullary Spinal Cord Metastases. *World Neurosurg.* Nov 7 2011.
6. Onimus M, Papin P, Gangloff S. Results of surgical treatment of spinal thoracic and lumbar metastases. *Eur Spine* 1996;J5:407-11.
7. Sioutos PJ, Arbit E, Meshulam CF, Galicich JH. Spinal metastases from solid tumors. Analysis of factors affecting survival. *Cancer* 1995;76:1453-9.
8. Solberg A, Bremnes RM. Metastatic spinal cord compression: diagnostic delay, treatment, and outcome. *Anticancer Res* 1999;19:677-84.
9. Weitao Y, Qiqing C, Songtao G, Jiaqiang W. Open vertebroplasty in the treatment of spinal metastatic disease. *Clin Neurol Neurosurg.* Nov 14 2011.
10. Held JL, Peahota A. Nursing care of the patient with spinal cord compression. *Oncol Nurs Forum* 1993;20(10):1507-16.
11. Husband DJ. Malignant spinal cord compression: prospective study of delays in referral and treatment. *Brit Med J* 1998;317(7150):18-21.
12. Aebi M. Spinal metastasis in the elderly. *Eur spine J* 2003;12:202-213.
13. Quinn JA, DeAngelis LM. Neurological emergencies in the cancer patient. *Semin Oncol* 2000;27(3):311-21.
14. Maranzano E, Latini P, Beneventi S, Perrucci E, Panizza BM, Aris-tei C, et al. Radiotherapy without steroids in selected metastatic spinal cord compression. *Am J Clin Oncol* 1998;19(2):179-83.
15. Ahmed KA, Stauder MC, Miller RC, Bauer HJ, Rose PS, Olivier KR, et al. Stereotactic Body Radiation Therapy in Spinal Metastases. *Int J Radiat Oncol Biol Phys.* Feb 11 2012.
16. Ratliff JK, Cooper PR. Metastatic spine tumors. *South Med J* 2004;97:246-253.
17. Sundaresan N, Rothman A, Manhart K, Kelliher K. Surgery for solitary metastases of the spine: rationale and results of treatment. *Spine* 2002; 27:1802-1806.
18. Khan L, Mitera G, Probyn L, Ford M, Christakis M, Finkelstein J, et al. Inter-rater reliability between musculoskeletal radiologists and orthopedic surgeons on computed tomography imaging features of spinal metastases. *Curr Oncol.* Dec 2011;18(6):e282-7.
19. Boehling NS, Grosshans DR, Allen PK, McAleer MF, Burton AW, Azeem S, et al. Vertebral compression fracture risk after stereotactic body radiotherapy for spinal metastases. *J Neurosurg Spine.* Jan 6 2012.
20. Boriani S, Cappuccio M, Bandiera S, et al. Scelta del trattamento nelle metastasi del rachide toraco-lombare. *GIOT* 2001;70(Suppl.1):S1-3.
21. Brødano G, Barbanti, Cappuccio M, Gasbarrini A, et al. Vertebroplasty in the treatment of vertebral metastases: clinical cases and review of the literature. *Eur Rev Med Pharmacol Sci.* 2007;11:91-100.
22. Axelsen M, Thomassen LD, Bünger C, et al. Estimating risk of pulmonary neoplastic embolism during vertebroplasty. *Spine (Phila Pa1976)* 2012;37:551-6.
23. Patil CG, Lad SP, Santarelli J, Boakye M. National inpatient complications and outcomes after surgery for spinal metastasis from 1993-2002. *Cancer.* Aug 1 2007;110(3):625-30.
24. Wai EK, Finkelstein JA, Tangente RP, et al. Quality of life in surgical treatment of metastatic spine disease. *Spine* 2003;28:508-512.
25. Bilsky MH, Lis E, Raizer J, Lee H, Boland P. The diagnosis and treatment of metastatic spinal tumor. *The Oncologist* 1999;4:459-469.
26. Ibrahim A, Crockard A, Antonietti P, Boriani S, Bünger C, Gasbarrini A, et al. Does spinal surgery improve the quality of life for those with extradural (spinal) osseous metastases? An international multicenter prospective observational study of 223 patients. Invited submission from the Joint Section Meeting on Disorders of the Spine and Peripheral Nerves, March 2007. *J Neurosurg Spine.* Mar 2008;8(3):271
27. Cappuccio M, Boriani S. Metastasi vertebrali nell'anziano. *AITOG* 2011:187-200.
28. Boriani S, Bandiera S, Donthineni R, et al. Morbidity of en bloc resections in the spine. *Eur Spine J*

- 2010;19:231-41.
29. Tokuhashi Y, Matsuzaki H, Toriyama S, Kawano H, Ohsaka S. Scoring system for the preoperative evaluation of metastatic spine tumor prognosis. *Spine* 1990;15:1110-3.
30. Tomita K, Kawahara N, Kobayashi T, Yoshida A, Murakami H, Akamaru T. Surgical Strategy for Spinal Metastasis. *Spine* 2001;26(3):298-306.
31. Costachescu B, Popescu CE. Modern management in vertebral metastasis. *Romanian Neurosurgery.* 2010; 17 (4): 432-437
32. Constans JP, DeDivitiis E, Donzelli R et al. Spinal metastases with neurological manifestations: review of 600 cases. *J Neurosurg* 1983;59:111-118
33. Wibmer C, Leithner A, Hofmann G, Clar H, Kapitan M, Berghold A, et al. Survival analysis of 254 patients after manifestation of spinal metastases: evaluation of seven preoperative scoring systems. *Spine (Phila Pa 1976).* Nov 1 2011;36(23):1977-86.
34. Harrington KD. Orthopedic surgical management of skeletal complications of malignancy. *Cancer* 1997;80(Suppl.):1614-27.
35. Cappuccio M, Gasbarrini A, Van Urk P, et al. Spinal metastasis: a retrospective study validating the treatment algorithm. *Eur Rev Med Pharmacol Sci* 2008; 12:155- 60.