

Caso Clínico

Case Report

Sandra Figueiredo¹
Gabriela Fernandes²
António Morais²

Enfisema bolhoso associado a consumo de drogas

Bullous emphysema associated with drug abuse

Recebido para publicação/received for publication: 09.01.09

Aceite para publicação/accepted for publication: 09.06.23

Resumo

O enfisema bolhoso é caracterizado pelo aumento dos espaços aéreos distais ao bronquíolo terminal com perda das paredes alveolares. Várias etiologias têm sido descritas, nomeadamente a deficiência de alfa1-antitripsina e o consumo de tabaco. À excepção da deficiência de alfa1-antitripsina, alguns casos de enfisema bolhoso no jovem continuam sem etiologia conhecida. Têm sido descritos alguns casos associados a consumo de drogas. O tabagismo associado ao consumo de drogas possivelmente criará as condições para o desenvolvimento de bolhas, com particular exuberância pelos lobos superiores. Os autores descrevem dois casos clínicos de doentes jovens, com história de consumo de drogas inaladas e enfisema bolhoso.

Rev Port Pneumol 2010; XVI (1): 157-161

Palavras-chave: Enfisema bolhoso, drogas inaladas.

Abstract

Bullous emphysema is characterized by permanent enlargement of airspaces distal to the terminal bronchiole accompanied by destruction of alveolar walls. Several aetiologies have been described, namely deficiency of α_1 -antitrypsin and the consumption of tobacco. With the exception of the deficiency of α_1 -antitrypsin, some cases of bullous emphysema in the young adult continue without known aetiology. Some cases of bullous emphysema have been described, emphasising the relationship between the disease and drug consumption. The association possibly creates the conditions for the development of large lung bullae, with particular exuberance for the superior lobes. The authors describe two clinical cases of young patients, with history of consumption of smoked substance abuse and bullous emphysema.

Rev Port Pneumol 2010; XVI (1): 157-161

Key-words: Bullous emphysema, smoked substance abuse.

¹ Interna Complementar de Pneumologia/Resident, Pulmonology

² Assistente Hospitalar de Pneumologia/Consultant, Pulmonology

Serviço de Pneumologia do Hospital de São João, Porto

e-mail: sandrabugalho@iol.pt

Introdução

O enfisema bolhoso é caracterizado pelo alargamento permanente dos espaços aéreos distais ao bronquíolo terminal, com perda de paredes alveolares e consequente destruição parcial do leito capilar, sendo geralmente associado a um mau prognóstico. As bolhas são mais frequentes em fumadores e habitualmente encontram-se localizadas nos vértices pulmonares e à direita. A sua dimensão é variável, podendo no entanto as maiores ocupar até um terço de um ou ambos os campos pulmonares, conduzindo a um fenómeno de retenção de ar (*air trapping*). Têm origem numa diversidade de situações, estando associadas a um grande número de entidades clínicas, como o enfisema panacinar, o tabagismo ou processos cicatriciais que encarceram parênquima normal ou dilatam espaços aéreos por tracção dos alvéolos circundantes. As complicações das bolhas incluem ruptura, com consequente pneumotórax, infecção e, embora raramente, transformação neoplásica, associando-se nomeadamente a adenocarcinoma. À excepção da deficiência de alfa1-antitripsina, algumas causas de enfisema bolhoso no jovem continuam desconhecidas. Têm sido descritos alguns casos de en-

fisema bolhoso associado ao consumo de drogas. Os autores descrevem dois casos clínicos de doentes consumidores de drogas ilícitas com enfisema bolhoso.

Caso clínico 1

Homem, 40 anos, caucasiano, operário da construção civil, fumador de 25 UMA e consumidor de haxixe inalada até 2 anos antes, foi admitido em internamento hospitalar por pneumotórax espontâneo à esquerda, tendo-se obtido uma expansão total do pulmão por drenagem torácica. O doente não apresentava antecedentes pessoais relevantes, nomeadamente respiratórios, nem referia exposição de realce, para além das adições referidas. A TAC torácica (Fig. 1) apresentava enfisema bolhoso de predomínio paraseptal, com bolhas de maiores dimensões particularmente no ápice esquerdo e na vertente posterior do hemitórax direito, a maior com 11 cm de diâmetro. O estudo analítico não revelou alterações, sendo nomeadamente o doseamento de alfa1-antitripsina normal (132 mg/dl) e a serologia VIH negativa. Funcionalmente, apresentava síndrome obstrutiva grave, com hiperinsuflação

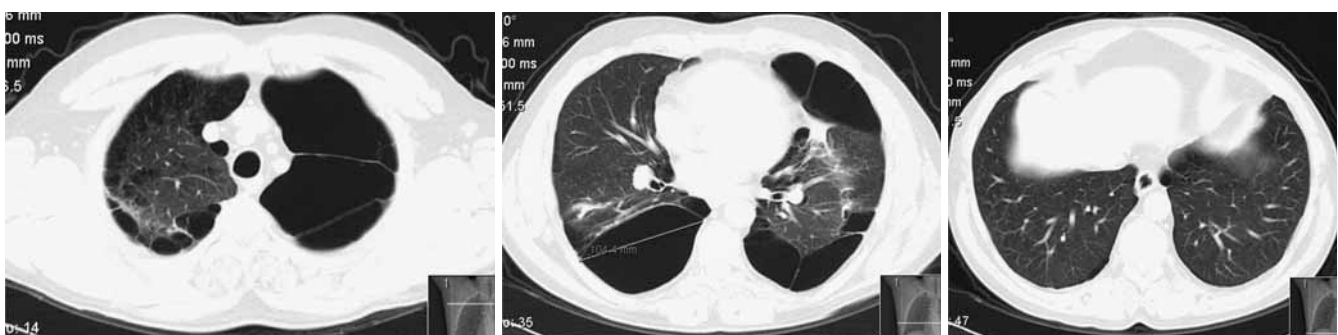


Fig. 1 – TCAR caso clínico 1

(CVF – 67%, VEMS – 45%, CVF/VEMS – 55%; CPT – 87%, VR – 141%) e diminuição da transferência alveolocapilar (DLCO – 43%, DLCO/VA – 55%). Não evidenciava alterações dos valores na gasometria arterial realizada em ar ambiente. Na prova da marcha dos 6 minutos, o doente iniciou com uma saturação de O₂ de 97%, tendo durante os 376 metros percorridos apresentado uma dessaturação significativa de 5%. O doente foi rejeitado para cirurgia de redução de volume pulmonar devido ao risco funcional respiratório significativo. A evolução posterior cursou com um agravamento clínico e funcional progressivo, pelo que foi referenciado para transplante pulmonar.

Caso clínico 2

Homem, 45 anos, caucasiano, desempregado, fumador de 30 UMA, consumidor de haxixe e cocaína inalada. Apresentava infecção por VIH desde há cerca de 10 anos, apresentando actualmente um valor de CD4⁺ de 81/mm³, tendo abandonado o tratamento antirretrovírico 11 meses antes. Foi admitido em internamento hospitalar por pneumotórax espontâneo à es-

querda, com colocação de drenagem torácica associada a aspiração negativa subaquática. Apesar das medidas tomadas, verificou-se a manutenção prolongada de fístula broncopleurálica durante cerca de 40 dias. Foi ponderada intervenção cirúrgica, que foi sendo protelada, dado o doente apresentar risco funcional respiratório significativo, mau estado geral e persistência de consumo de drogas. Foi considerado na altura não ter indicação para ressecção cirúrgica de bolhas. Na TAC torácica (Fig. 2) observavam-se imagens de enfisema bolhoso, de predomínio na metade superior de ambos os pulmões, individualizando-se a maior formação bolhosa no lobo superior direito, com cerca de 11 cm de maior diâmetro. O doseamento de alfa1-antitripsina era normal, com um valor de 141 mg/dl. Funcionalmente, apresentava uma síndrome ventilatória obstrutiva grave associada a hiperinsuflação (CVF – 33% (1,38l); VEMS – 39% (1,35l); FVC/FEV1 – 98%; CPT – 96% (6,12l); VR – 236% (4,63l). O restante estudo do doente não foi efectuado, dado este ter abandonado a consulta. Sem história de exposição a agentes ocupacionais. Sem antecedentes pessoais ou familiares relevantes.

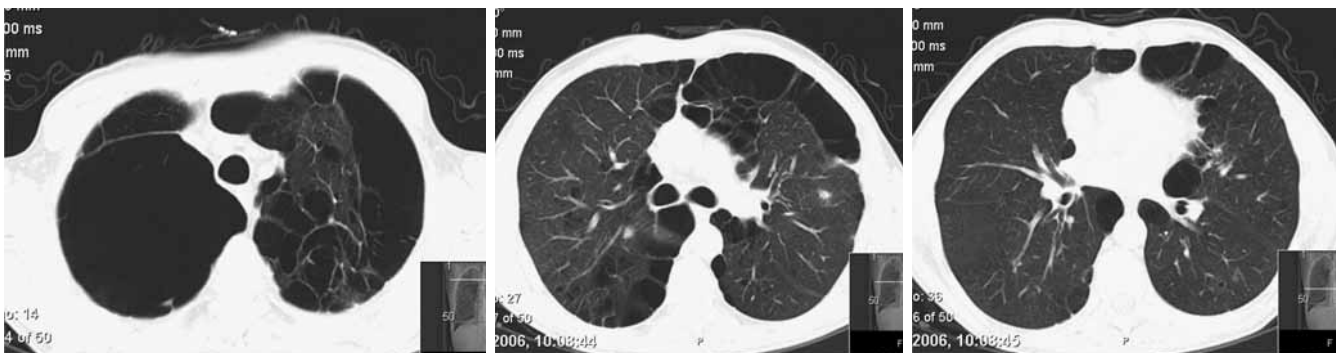


Fig. 2 – TCAR, caso clínico 2

Discussão

Os efeitos pulmonares do uso de drogas ilícitas, inaladas ou endovenosas, a curto ou longo prazo, encontram-se ainda pouco esclarecidas. O tabagismo, frequente entre a população consumidora de drogas ilícitas, dificulta ainda mais o entendimento desta situação. Têm sido descritos vários tipos de complicações pulmonares, como infecções necrotizantes graves, edema pulmonar, embolismo séptico, abscesso pulmonar, empiema, hemoptises, bronquiectasias, pneumomediastino, talcose ou cancro do pulmão (este em associação com a marijuana fumada)^{1,2}.

Ao contrário do tabaco, cujo efeito fisiopatológico é bem conhecido, encontra-se na literatura escassa informação disponível relativamente a outras drogas, nomeadamente no que concerne à relação entre o consumo de drogas inaladas ou fumadas e o enfisema bolhoso, embora as poucas séries descritas apontem para uma relação causal, com uma distribuição de bolhas de grande tamanho sobretudo nos lobos superiores³. Com base nestas descrições, calcula-se que o enfisema bolhoso afecte cerca de 2-4% dos indivíduos utilizadores de drogas endovenosas^{4,5}. Alguns autores^{4,6} atribuem a existência de bolhas à formação de granulomas de corpo estranho induzida pelo consumo de drogas injectáveis, com desenvolvimento posterior de fibrose pulmonar e formação de microbolhas, que, ao coalescerem, levam à constituição de bolhas de tamanho progressivamente maior^{7,8,9}. Outra hipótese seria a lesão do leito capilar pulmonar por êmbolos de corpos estranhos ou êmbolos sépticos, levando à formação de cavidades de parede fina. A persistência deste fenómeno, com a constituição de vá-

rias destas cavidades, levaria a que a sua coalescência resultasse no desenvolvimento das bolhas⁴. Esta última teoria foi corroborada num estudo feito a 12 doentes consumidores de drogas injectáveis, grupo composto sobretudo por indivíduos de raça negra, cuja prevalência de deficiência de alfa1-antitripsina é inferior a 1%, que realizaram cintigrafia pulmonar de perfusão com tecnésio 99, onde se observaram zonas com defeito de perfusão mas com normal ventilação, interpretadas como correspondendo a doença oclusiva a nível arteriolo-capilar, sendo estas alterações observadas sobretudo nos lobos superiores¹⁰.

Comparativamente com as outras causas mais conhecidas desta entidade, verifica-se que, em relação com os doentes que apresentam enfisema bolhoso secundário apenas ao consumo tabágico, são geralmente mais jovens e apresentam bolhas de maior dimensão limitadas ou francamente predominantes nos lobos superiores, contrariamente a bolhas de variada dimensão distribuídas de forma difusa observadas nestes^{2,3,4}. Por outro lado, o enfisema associado ao défice de α_1 antitripsina é de tipo panacinar e de predomínio nos lobos inferiores.

Tal como nas séries de doentes toxicodependentes com enfisema bolhoso descritas na literatura, estes doentes eram fumadores e consumiam concomitantemente drogas inaladas, o que possivelmente criará as condições necessárias ao desenvolvimento de bolhas, com particular exuberância nos lobos superiores. Salienta-se, assim, a importância de, em doentes jovens com enfisema bolhoso, pesquisar, para além da deficiência de alfa1-antitripsina, o consumo de drogas.

Bibliografia

1. Marasco SF, Lim HK. Ecstasy-associated pneumomediastinum. *Ann R Coll Surg Engl* 2007; 89:389-393.
2. Restrepo CS, Carrilo JÁ, Martínez S, *et al.* Pulmonary Complications from cocaine and cocaine-based substances: Imaging manifestations. *RadioGraphics* 7(4):941-956.
3. Beshay M, Kaiser H, Niedhart D, *et al.* Emphysema and secondary pneumothorax in young adults smoking cannabis. *Eur J Cardiothorac Surg* 2007; 32:834-838.
4. Goldstein DS, Karpel JP, Appel D, *et al.* Bullous pulmonary damage in users of intravenous drugs. *Chest* 1986; 89:266-269.
5. O' Donnell AE, Pappas LS. Pulmonary complications of intravenous drug abuse: experience at an inner-city hospital. *Chest* 1988; 94: 251-253.
6. William Clifford Roberts, MD. Pulmonary talc granulomas, pulmonary fibrosis and pulmonary hypertension resulting from intravenous injection of talc-containing drugs intended for oral use. *BUMC Proceedings* 2002; 15:260-261.
7. Genereux GP, Emson HE. Talc granulomatosis and angiothrombotic pulmonary hypertension in drug addicts. *J Can Assoc Radiol* 1974; 25:187-193
8. Pare PJA, Fraser RG, Hogg JC, *et al.* Pulmonary 'mainline' granulomatosis: talcosis of intravenous methadone abuse. *Medicine* 1979; 58:229-239.
9. Farber HW, Fairman RP, Glauser FL. Talc granulomatosis: laboratory findings similar to sarcoidosis. *Am Rev Respir Dis* 1982; 125:258-261.
10. Tomashow D, Summer WB, Soin J, *et al.* Lung disease in reformed drug addicts: diagnostic and physiologic correlations. *John Hopkins Med J* 1977; 141:1-8.