

Caso Clínico

Case Report

Cidália Rodrigues¹
Teresa Costa¹
Vitória Martins¹
Fernando Matos²

Nocardiose torácica

Thoracic nocardiosis

Recebido para publicação/received for publication: 08.11.04

Aceite para publicação/accepted for publication: 09.06.08

Resumo

A nocardiose é uma infecção oportunista, que ocorre sobretudo em indivíduos imunocomprometidos. A apresentação pulmonar é a mais frequente, no entanto pode atingir e disseminar-se para outros locais do organismo. O tratamento antibiótico é habitualmente prolongado, de forma a evitar recidivas.

Os autores apresentam o caso clínico de um doente a fazer terapêutica imunossupressora prolongada por artrite psoriática, com queixas de toracalgia direita com um mês de evolução.

Rev Port Pneumol 2009; XV (6): 1199-1204

Palavras-chave: Nocardiose, infecção oportunista, imunocomprometido.

Abstract

Nocardiosis is an opportunistic infection which occurs mostly in immunocompromised individuals. Pulmonary presentation is the most frequent; however it can affect other parts of the body. Antibiotic treatment is usually prolonged to avoid relapses. The authors present a case report of a patient under prolonged immunosuppressive therapy for psoriatic arthritis, with complaints of right chest pain with one month of evolution.

Rev Port Pneumol 2009; XV (6): 1199-1204

Key-words: Nocardiosis, opportunistic infection, immunocompromised

¹ Interna do Complementar de Pneumologia

² Assistente Hospitalar Graduada de Pneumologia

Serviço de Pneumologia,
Centro Hospitalar de Coimbra
(Director: Dr. Jorge Pires)
Quinta dos Vales
São Martinho do Bispo
3046-853 Coimbra

e-mail: cidalia.m.rodrigues@sapo.pt

Introdução

A infecção por *Nocardia* era até há pouco tempo considerada uma raridade e curiosidade laboratorial. Actualmente, apresenta-se como um patogénio oportunista, com importância crescente, sobretudo em indivíduos imunocomprometidos.

A apresentação pulmonar é a mais frequente, no entanto pode atingir pele, tecidos moles e disseminar-se para outros locais do organismo, em particular pelo sistema nervoso central.

A propósito do tema, os autores apresentam um caso clínico e elaboram algumas considerações teóricas acerca da infecção por *Nocardia*.

Caso clínico

Doente de 60 anos, sexo masculino, raça caucasiana, residente em Leiria e comerciante.

Internado em Janeiro de 2007 através da consulta de Pneumologia para estudo e controlo de toracalgia associada a alterações radiológicas.

Referia toracalgia anterolateral direita, com cerca de um mês de evolução. A dor era intensa, de carácter intermitente, aliviava em decúbito dorsal e na posição de sentado e inclinado para a frente.

Negava febre, dispneia, tosse ou expectoração, bem como queixas de outros aparelhos e sistemas.

Antecedentes pessoais de artrite psoriática, gastrite, diabetes *mellitus* tipo 2 insulino tratada, hipertensão arterial e fistula perianal. Ex-fumador de 20 UMA e sem hábitos alcoólicos.

Polimedicado, a fazer antidiabéticos orais, insulina, anti-hipertensores, protector gástrico e terapêutica imunossupressora (ciclos-

porina 100 mg 2id e dexametasona 16mg 2id) desde há alguns anos.

Os antecedentes familiares eram irrelevantes. Ao exame objectivo apresentava-se consciente, orientado e colaborante. Obeso, com fâcias cuxingóide, eupneico com saturação O₂ de 91% em ar ambiente, tensão arterial de 130/70 mmHg e temperatura axilar de 37,6°C. Sem adenopatias periféricas palpáveis.

No exame do tórax observava-se uma tumefacção da região peitoral direita, sem rubor, mas com dor à palpação. Havia submaciciez simétrica à percussão de ambos os hemitóraxes. A auscultação pulmonar revelava diminuição generalizada do murmúrio vesicular, de predomínio basal direito. Auscultação cardíaca rítmica, sem sopros.

Abdómen globoso, depressível, indolor, sem organomegalias. Em relação aos membros superiores e inferiores, apenas se salientava dor e tumefacção da raiz do braço direito.

Já tinha realizado radiografia e TAC torácicas. Na radiografia torácica observavam-se: uma opacidade não sistematizada, em faixa, que se estendia desde a hemicúpula até à região axilar, de limite interno bem definido mas irregular, com aspecto bosselado; opacidades vagamente arredondadas com cerca de 25 e 36 mm que se localizam respectivamente a nível da projecção posterior do 6.º e 7.º arcos costais, na linha medioclavicular (Fig. 1).

A TAC torácica (29/12/2006) confirmava o espessamento pleural irregular, adquirindo em algumas áreas aspecto nodular heterogéneo e com perda de interface com a parede torácica; no recesso costofrénico posterior tinha extensão para o mediastino (Fig. 2). Sem outras alterações a nível do mediastino ou parênquima pulmonar.

Foram colocadas as seguintes hipóteses de diagnóstico: a) infecção tuberculosa, b) in-

fecção não tuberculosa, c) neoplasia pleural secundária, e d) neoplasia pleural primária. Foi medicado empiricamente com amoxicilina + ácido clavulânico e, do estudo analítico realizado, de salientar o aumento dos marcadores inflamatórios com PCR 24,9 mg/dl, VS 109 mm/1.ºh e 9870 leucócitos com 82,7% de neutrófilos.

Os restantes estudos analíticos, nomeadamente função hepática e renal, ionograma, sumária de urina, marcadores tumorais (AFP, CEA, Ca 125, Ca 15.3, Ca 19.9 e NSE), proteinograma electroforético, doseamento de Igs (Ig G, A, M), marcadores VIH 1 e 2, hepatite B e C, estudo do complemento e doseamento de ANA, ANCA e ENA, não apresentaram alterações.

O estudo microbiológico da expectoração (aeróbios e micobactérias) foi negativo.

A broncofibroscopia mostrou uma árvore brônquica de morfologia normal e os exames microbiológico e citológico do aspirado brônquico foram negativos.

Perante o agravamento dos sintomas e da tumefacção descrita, repetiu-se TAC torácica (31/01/2007), que mostrou um aumento significativo do envolvimento dos tecidos

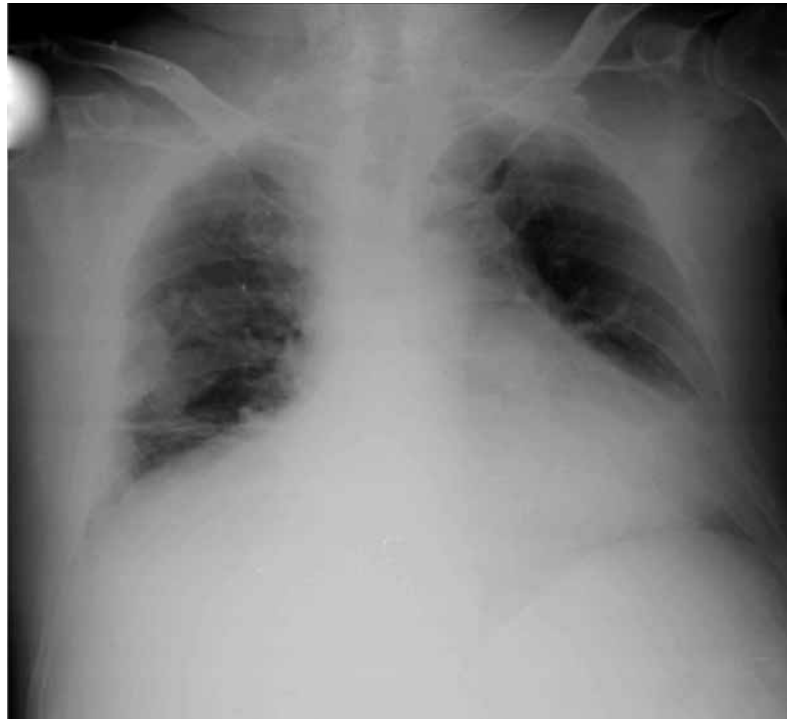

Fig.1 – Radiografia torácica – opacidade em faixa que se estende desde a hemicúpula até à região axilar de limite interno bem definido mas irregular, com aspecto bosselado; opacidades vagamente arredondadas com cerca de 25 e 36 mm que se localizam respectivamente a nível da projecção posterior do 6.º e 7.º arcos costais, na linha medioclavicular

moles da parede torácica e extensão ao membro superior (Fig. 3).

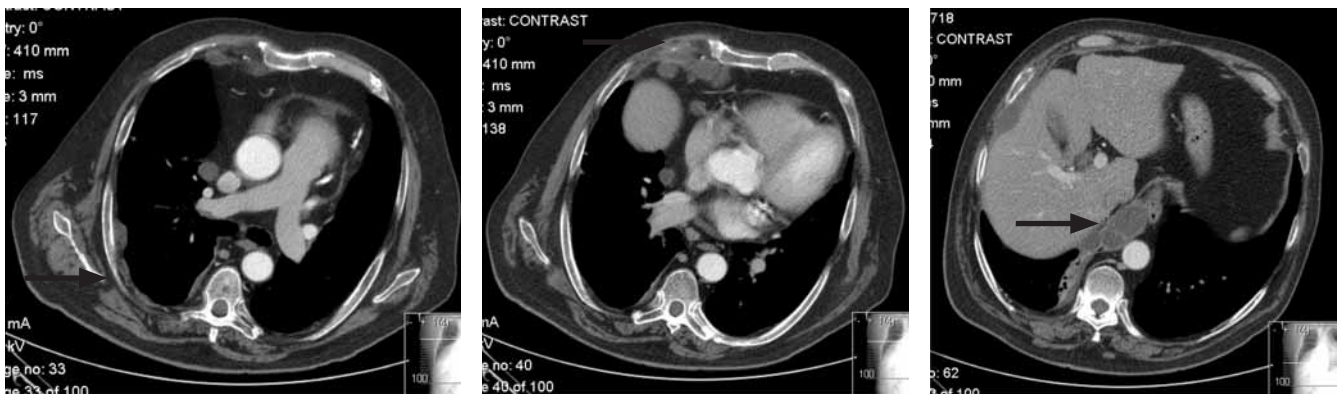

Fig. 2 – TAC torácica – Espessamento pleural irregular, adquirindo em algumas áreas aspecto nodular heterogêneo e com perda de interface com a parede torácica; no recesso costofrénico posterior com extensão para o mediastino

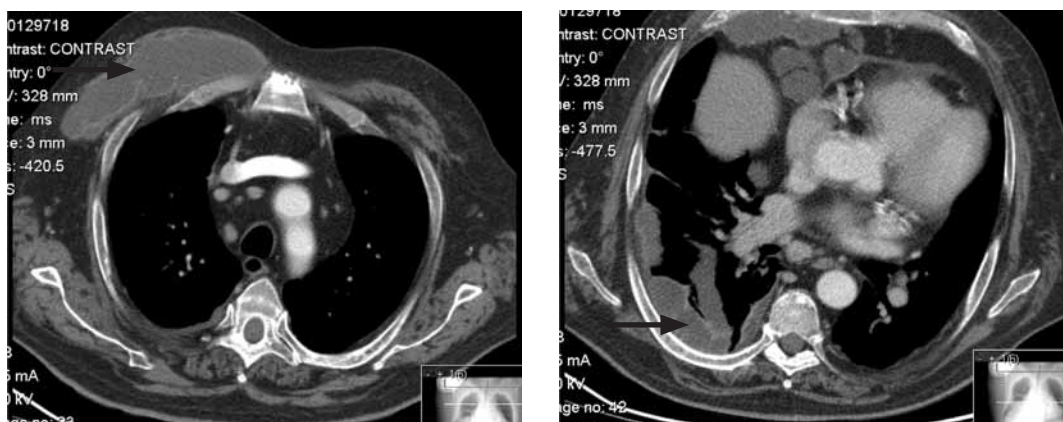


Fig. 3 – TAC Torácica – agravamento radiológico e progressão do envolvimento dos tecidos moles

Foram feitas biópsias da lesão da parede torácica (guiadas por ecografia), cujo exame anatomopatológico mostrou alterações sugestivas de lesão abcedada. A citologia confirmou um processo inflamatório agudo exuberante. No estudo microbiológico, ao exame directo observaram-se muitos bacilos gram positivos e em cultura foi isolada *Nocardia asteroides* (Fig. 4). A pesquisa de fungos (método de PAS e Grocott) e de micobactérias foi negativa.

Perante o diagnóstico de nocardiose torácica, instituiu-se terapêutica segundo teste de sensibilidade antibiótica (TSA) com cotri-

moxazol (1600 mg sulfametoxazol + 320 mg trimetoprim) em três tomas diárias, com regressão da tumefacção torácica e melhoria das queixas algícas em oito dias.

Por iniciativa própria suspendeu precocemente a terapêutica, tendo completado apenas 1,5 meses de antibioterapia.

Dois meses depois do internamento, estava assintomático e com melhoria radiológica (Fig. 5).

Reavaliado quatro meses após suspensão do tratamento, o doente mantinha-se bem clínica e radiologicamente, tendo tido alta da consulta.

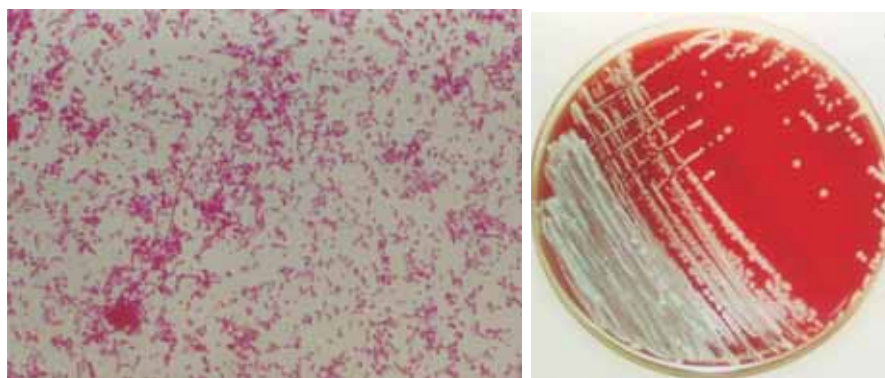


Fig. 4 – *Nocardia asteroides* (exame directo e cultura em gelose de sangue)

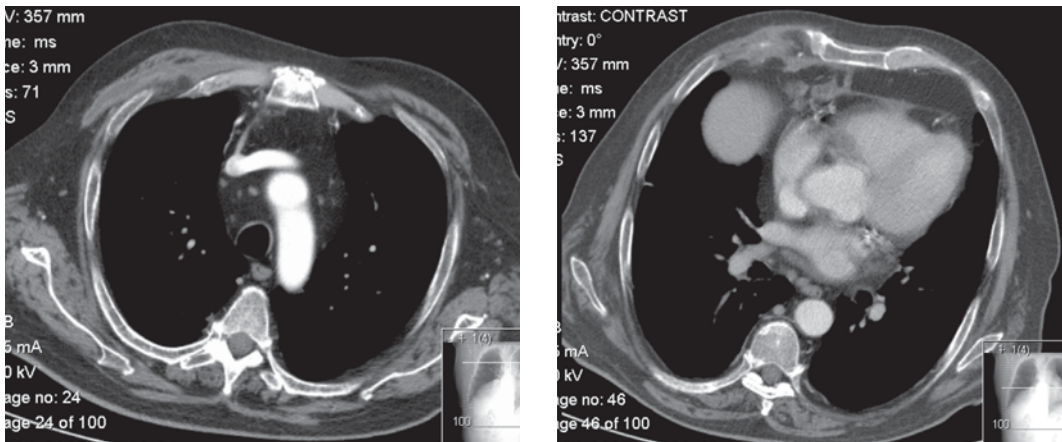


Fig. 5 – TAC torácica – controlo radiológico dois meses após o internamento, com melhoria das alterações

Considerações teóricas

A nocardiose é uma doença infecciosa localizada ou disseminada causada por bactérias do género *Nocardia*, das quais a mais frequente é a *Nocardia asteroides*; no entanto, outras espécies, como a *Nocardia brasiliensis* e *caviae* podem estar associadas a doença humana.

São bacilos filamentosos gram positivos, aeróbios, não capsulados e fracamente ácido álcool-resistentes, presentes no solo.

Apesar de poder ocorrer em indivíduos saudáveis, atinge sobretudo imunocomprometidos, como os doentes que recebem terapêutica imunossupressora prolongada, transplantados, infectados pelo VIH ou com patologia pulmonar crónica.

A maioria das infecções é adquirida por via inalatória, sendo o pulmão o local mais frequente de infecção primária.

Outros locais, como pele, tecido subcutâneo, sistema nervoso central (SNC), rim, osso e músculo também podem estar atingidos, sobretudo pela disseminação da infecção.

O quadro clínico é inespecífico, com queixas de tosse, mal-estar, febre e anorexia, po-

dendo ter uma evolução variável, de subaguda a crónica.

O envolvimento cutâneo pode ocorrer na forma primária ou disseminada, como ulceração, celulite e/ou abscesso subcutâneo. Em relação ao envolvimento do SNC, o mais frequente é o abscesso cerebral¹.

Os achados radiológicos são variáveis, podendo haver nódulos ou massas (isolados ou múltiplos), com ou sem cavitação, infiltrados reticulares, consolidação alveolar, derrame pleural e empiema¹.

Para o diagnóstico definitivo é necessário o isolamento e a identificação da bactéria do género *Nocardia* a partir da colheita de material do local atingido.

Ao exame directo observam-se bacilos gram positivos e com positividade na coloração de Ziehl-Neelson (bacilos ácido álcool-resistentes fracamente positivos).

Em cultura tem um crescimento lento, entre 2 dias a 4 semanas, razão pela qual na suspeita de nocardiose se devem manter as culturas cerca de 20 a 30 dias, antes de excluir o diagnóstico. A hemocultura raramente é positiva

Na avaliação histopatológica, evidenciam-se necrose e abscesso, com infiltrado de neutrófilos, linfócitos e macrófagos, sem formação de granuloma¹.

Não existem testes serológicos para diagnóstico de infecção por nocardia.

O tratamento antibiótico preferencial recomendado são as sulfamidas, mas nos últimos anos muitos doentes têm sido tratados com a associação de sulfametoxazol (SMZ) e trimetoprim (TMP) (cotrimoxazol), no entanto sem evidência de que a associação seja superior ao uso das sulfamidas isolado⁴.

Optando pela associação, a dose recomendada para iniciar tratamento é de 10 a 20 mg/kg de TMP e 50 a 100 mg/kg SMZ, dividido em duas tomas diárias³.

Após controlo da doença, as doses devem ser reduzidas para 5 mg/kg e 25 mg/kg, respectivamente³.

Em caso de efeitos secundários ou resistência à associação SMZ-TMP, as alternativas são associação de imipenem e amicacina, amoxicilina e ácido clavulânico ou monoterapia com ceftriaxone, minociclina e linezolida¹. No entanto, sugere-se que seja realiza-

do o TSA, pelo facto de existirem diferentes susceptibilidades aos antibióticos entre as diferentes espécies de *Nocardia*.

Para além do tratamento médico, pode haver necessidade de drenagem cirúrgica nos casos refractários à antibioterapia, quando o envolvimento cutâneo é extenso e para a maioria das lesões do SNC.

A duração do tratamento depende da localização das lesões e do estado imunitário do doente, mas habitualmente dura entre 6 a 12 meses, de forma a evitar recidivas⁴.

Bibliografia

1. Baldi BG, Santana AN, Takagaki TY. Nocardiose pulmonar e cutânea em paciente usuário de corticoesteróide. J Bras Pneumol 2006; 32(6):592-595.
2. Corti ME, Villafane-Fiotti MF. Nocardiosis: review. Int J Infect Dis 2003; 7(4):243-250.
3. Fauci AS, *et al.* Nocardiosis, Harrison's principles of internal medicine, 17th ed.. Section 7:155.
4. Lino A. Nocardiose. Tratado de Pneumologia, Vol. I: 490-493.
4. Mootsikapun P, Intarapoka B, Liawnoraset W. Nocardiosis in Srinagarind Hospital, Thailand. Review of 70 cases from 1996-2001. Int J Infect Dis 2005; (9):154-158.