

Caso Clínico

Case Report

Vítor Fonseca¹
Gustavo Reis¹
Cândida Lourenço²
Carlos Alves³
Ana Paula Vasconcelos⁴
Fernando Martelo⁵
Ivan Bravio⁶
Ana Lousinha⁷
Ana Teresa Timóteo⁸
Eugénia Pinto⁹
João Granadeiro¹⁰
António Pinto Saraiva¹¹

Metastização pulmonar na apresentação de angiossarcoma cardíaco – Caso clínico e discussão

Pulmonary metastasis in a cardiac angiosarcoma – Case report and discussion

Recebido para publicação/received for publication: 08.11.04
Aceite para publicação/accepted for publication: 09.05.15

Resumo

Apresenta-se um caso clínico referente a doente de 35 anos, do sexo masculino sem antecedentes pessoais relevantes, admitido no serviço de urgência por quadro de toracalgie e tosse produtiva com alterações electrocardiográficas sugestivas de pericardite. Inicialmente admitido pelo Serviço de Cardiologia, com melhoria do quadro clínico após terapêutica anti-inflamatória; contudo, no internamento houve como intercorrência pneumonia de provável etiologia bacteriana, complicada por derrame pleural. Após a alta,

Abstract

We present a case report of a 35 year-old male without any relevant former pathology admitted to the emergency room with atypical chest pain, cough and sputum with ECG changes suggesting pericarditis. He was initially admitted to the cardiology ward and experienced clinical improvement after initiating anti-inflammatory treatment. As intercurrent he had bacterial origin pneumonia complicated by pleural effusion (PE). After discharge patient was referred to a pulmonology appointment where aetiological in-

¹ Interno de Pneumologia

² Interna de Radiologia

³ Assistente hospitalar de Pneumologia

⁴ Assistente hospitalar de Radiologia

Hospital Nossa Senhora do Rosário

⁵ Assistente graduado de Cirurgia Cardiorácica

⁶ Especialista em Cirurgia Cardiorácica

⁷ Interna de Cardiologia

⁸ Assistente Hospitalar de Cardiologia

⁹ Assistente de Anatomia Patológica

Hospital de Santa Marta

¹⁰ Director de Serviço de Imagiologia

¹¹ Director de Serviço de Pneumologia

Hospital Nossa Senhora do Rosário

e-mail: vitor_fonseca@sapo.pt

foi referenciado à consulta de pneumologia, onde se manteve o estudo etiológico do derrame persistente, tendo vindo a complicar-se o seu quadro com alterações das cavidades cardíacas e múltiplos nódulos pulmonares, sugestivos de endocardite subaguda com embolização séptica pulmonar. Internado no serviço de Pneumologia e submetido a videotoroscopia, foi-lhe diagnosticado angiossarcoma cardíaco com metastização pulmonar. Assistiu-se a uma rápida evolução do quadro clínico, quase fulminante, com falência cardíaca e óbito do doente sem ter iniciado radioterapia ou quimioterapia adjuvante.

Rev Port Pneumol 2009; XV (6): 1175-1184

Palavras-chave: Angiossarcoma cardíaco, metástases pulmonares, derrame pleural, pericardite.

investigation of the PE was instigated. Investigation revealed changes in the cardiac cavities and multiple lung nodules, suggesting subacute endocarditis with septic pulmonary embolism. Admitted to the pulmonology unit patient underwent videothoracoscopy which diagnosed cardiac angiossarcoma with pulmonary metastisation. Within a few days there was a rapid evolution of the clinical picture, with cardiac failure and death of the patient without radiotherapy or adjuvant chemotherapy being started.

Rev Port Pneumol 2009; XV (6): 1175-1184

Key-words: Heart angiossarcoma, pulmonary metastasis, pleural effusion, pericarditis.

Introdução

O angiossarcoma é um tumor de origem mesenquimatosa, contudo a etiologia destes tumores permanece em grande parte pouco esclarecido¹. O angiossarcoma cardíaco ocorre mais comumente na aurícula direita, em contraste com tumores benignos do coração, mais frequentes na aurícula esquerda¹. Desenvolvem-se mais frequentemente em homens do que em mulheres e primariamente na terceira a quinta décadas de vida². O diagnóstico clínico de angiossarcoma é muitas vezes difícil devido a inexistência de sintomas específicos associados à patologia. Os sintomas podem ser do foro cardíaco ou sistémicos, em que a maioria dos sintomas cardíacos são toracalgia, palpitações e sintomas de insuficiência cardíaca congestiva. Na

ausência de sintomas cardíacos, os sintomas sistémicos ocorrem em 10% dos casos e incluem febre, sudorese vespertina, calafrios e perda de peso⁽³⁾. A metastização ocorre em aproximadamente 66-89% dos casos na altura do diagnóstico, de localização predominantemente pulmonar, hepática, óssea, linfática e do SNC^{3,4}. A metastização pulmonar também pode levar ao aparecimento de hemoptises e dispneia.

Caso clínico

Doente de 35 anos, sexo masculino, raça caucasiana com antecedentes pessoais de dislipidemia, tabagismo (± 20 UMA) e hábitos alcoólicos moderados (± 80 g/dia), admitido no serviço de urgência em Dezembro de 2007

METASTIZAÇÃO PULMONAR NA APRESENTAÇÃO DE ANGIOSSARCOMA CARDÍACO – CASO CLÍNICO E DISCUSSÃO

Vítor Fonseca, Gustavo Reis, Cândida Lourenço, Carlos Alves, Ana Paula Vasconcelos, Fernando Martelo, Ivan Bravio, Ana Lousinha, Ana Teresa Timóteo, Eugénia Pinto, João Granadeiro, António Pinto Saraiva

no contexto de quadro clínico de pré-cordialgia, lipotimia, tosse produtiva com expectoração mucosa com alguns dias de evolução. Sem outras queixas relevantes. Ao exame objectivo apresentava-se consciente, lúcido e colaborante, com bom estado geral, pele e mucosas coradas e hidratadas, não cianosado e apirético. Na auscultação cardíaca apresentava tons cardíacos audíveis, rítmicos, sem sopros ou atritos. Na auscultação pulmonar apresentava murmúrio vesicular audível e simétrico bilateralmente, sem sopros ou ruídos adventícios. Exame neurológico sumário sem evidência de sinais focais. Realizou electrocardiograma que revelou um ligeiro supradesnivelamento de ST em todas as derivações, sem outras alterações. A telerradiografia do tórax não apresentava alterações significativas, salientando-se do ponto de vista laboratorial, discreta elevação dos parâmetros inflamatórios, nomeadamente leucocitose com neutrofilia e elevação da PCR sérica. Observado pela cardiologia, que após realização de **ecocardiograma transtorácico** que revelou derrame pericárdico sem colapso das cavidades ou alterações da contractilidade segmentar, admitiu-se tratar de quadro clínico de **pericardite subaguda**, pelo que foi internado no serviço de cardiologia. Durante o internamento registou-se melhoria do quadro clínico, acompanhado de diminuição do derrame pericárdico, após terapêutica com anti-inflamatórios não esteróides, tendo sido o diagnóstico confirmado por serologia positiva a vírus *Coxsackie*. A salientar durante o internamento, pneumonia na base direita (Fig. 1) confirmada por TC torácica que mostrou condensação da base esquerda complicada por derrame metapneumónico, com melhoria após sete dias de antibioterapia com ceftriaxone e claritromicina, tendo tido alta

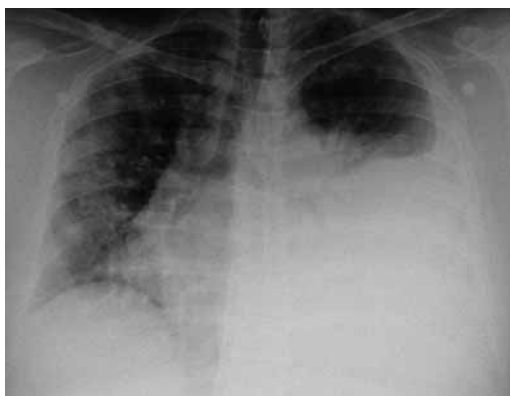

Fig. 1 – Derrame pleural à esquerda

ao 14.º dia de internamento, referenciado para a consulta de pneumologia para seguimento de derrame pleural.

Observado em consulta poucos dias após a alta, prosseguiu-se o estudo do derrame pleural com a realização de estudo analítico, que mostrou ligeira anemia normocrítica normocrómica (Hb – 11,3 g/dl), trombocitopenia de $80\,000 \times 10^9/L$ e VS de 77 mm à 1.ª hora. Mantinha ainda elevação da PCR 124 UI/L com leucograma sem alterações significativas. Restante estudo bioquímico sem alterações. Após ter recusado internamento para a realização de técnicas diagnósticas mais invasivas, acabou por realizar **toracocentese** diagnóstica em Hospital de Dia de pneumologia/ambulatório com saída de líquido seroemático, de características exsudativas, e ADA dentro dos parâmetros normais, com estudo microbiológico e micobacteriológico sem isolamentos e com estudo anatomopatológico negativo para células neoplásicas. Realizou concomitantemente **broncofibroscopia**, que não mostrou alterações a nível da árvore traqueobrônquica, tendo sido efectuado lavado broncoalveolar a nível do brônquio lobar inferior esquerdo,

cujo estudo microbiológico e micobacteriológico não mostrou nenhum isolamento de agente patogénico. O estudo citológico foi negativo para células neoplásicas e a citometria de fluxo revelou um *ratio* de CD4/CD8 de 0,6. Repetiu **TC torácico** que mostrou derrame pleural à esquerda e processo de pneumopatia exsudativa nos segmentos basais. Concomitantemente, pequenas áreas de opacidade heterogénea sugerindo pequenas áreas focais de processo exsudativo de significado impreciso – processo multifocal. Admite-se derrame pericárdico com aumentos das dimensões das cavidades cardíacas, nomeadamente da parte auricular direita com preenchimento irregular com focos nodulares quase embólicos. Aspectos à direita compatíveis com pericardite, tendo recusado novo internamento.

Readmitido em Fevereiro de 2008, no contexto de quadro clínico de pré-cordialgia típica, febre e dispneia de agravamento progressivo acompanhada com ortopneia, dispneia paroxística nocturna e edemas maleolares vespertinos. Negava na altura anorexia, sudorese vespertina ou perda de peso ponderal. Ao exame objectivo apresentava-se vigil, colaborante e orientado, não cianosado, com palidez da pele e mucosas, polipneico (FR>25 cpm). Auscultação cardíaca com tons rítmicos e algo diminuídos. Auscultação pulmonar abolida na metade inferior do hemitórax esquerdo, com macicez à percussão. Edemas dos membros inferiores no terço inferiores das pernas. A telerradiografia torácica mostrava derrame pleural esquerdo extenso. Laboratorialmente com elevação dos parâmetros inflamatórios, com leucocitose ($17,370 \times 10^9/L$) e neutrofilia (86%) e PCR de 127 mg/L, bem como bicitopenia, com anemia normocíti-

ca e normocrómica de 8,3 d/dL, e trombocitopenia de $64\ 000 \times 10^9/L$. Gasimetricamente com alcalose de hiperventilação (pH-7,54) e hipoxemia de 70,8 mmHg com FiO_2 a 0,21. Electrocardiograficamente com alterações inespecíficas da repolarização em AVL e V5. Atendendo ao internamento recente por pericardite, realizou ainda **ecocardiograma transtorácico** que mostrou espessamento e derrame pericárdico ligeiro, com manutenção das dimensões normais das cavidades cardíacas e boa função ventricular esquerda. Atendendo à existência de derrame pleural extenso esquerdo e derrame pericárdico concomitante, optou-se por realizar **novo TAC torácico** (Fig. 2) que mostrou presença de micronódulos dispersos por ambos os campos pulmonares, admitindo-se contexto infeccioso embólico. Concomitantemente, existe exuberante derrame pleural com atelectasia basal esquerda (não se excluindo infiltrado infeccioso). Admite-se igualmente derrame pericárdico com aumento dimensional das diferentes cavidades cardíacas, nomeadamente da parede auricular direita, com focos quase nodulares embólicos (Fig. 3). Múltiplas formações ganglionares mediastínicas. Realizou ainda no serviço de urgência endoscopia digestiva alta que revelou estigmas de hemorragia recentes. Internado no serviço de Pneumologia, tendo-se admitido endocardite subaguda com embolização séptica pulmonar complicada por derrame pleural e pericárdico.

Realizou toracocentese diagnóstica com saída de líquido seroemático, tendo-se colocado dreno torácico com saída de 1800cc de líquido pleural progressivamente mais hemático; colocou-se a hipótese de **hemotórax traumático**, pelo que realizou de

METASTIZAÇÃO PULMONAR NA APRESENTAÇÃO DE ANGIOSSARCOMA CARDÍACO – CASO CLÍNICO E DISCUSSÃO

Vítor Fonseca, Gustavo Reis, Cândida Lourenço, Carlos Alves, Ana Paula Vasconcelos, Fernando Martelo, Ivan Bravio, Ana Lousinha, Ana Teresa Timóteo, Eugénia Pinto, João Granadeiro, António Pinto Saraiva

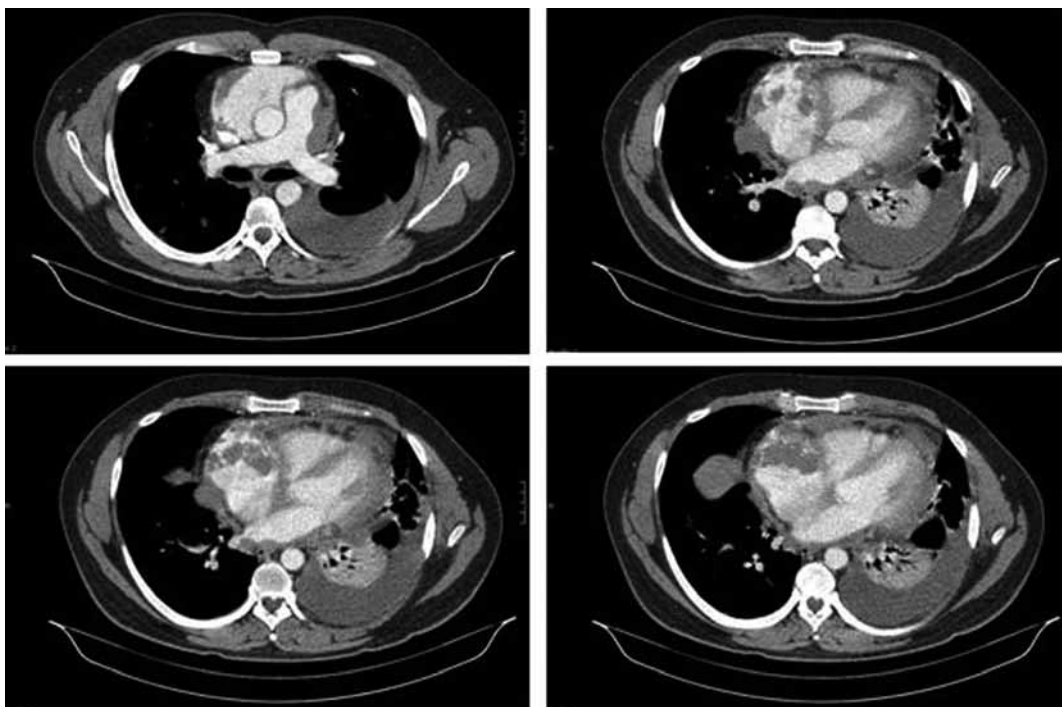


Fig. 2 – TC Tórax: Derrame pleural esquerdo com atelectasia basal. Micronódulos dispersos. Derrame pericárdico com aumento dimensional da aurícula direita

urgência novo TAC torácico contrastado. A análise laboratorial do líquido pleural revelou um exsudado com muito eritrócitos, impossibilitando a contagem diferencial, ADA de 11,6 UI/L, estudo microbiológico e micobacteriológico negativo e estudo anatomopatológico negativo para células neoplásicas. A TAC urgente realizada foi sobreponível a da entrada, mostrando apenas uma diminuição do derrame pleural. Transferido para o Serviço de Cirurgia Cardiorádica para videotoracoscopia de urgência, o doente realizou previamente **ecocardiograma transesofágico (ETE)** (Fig. 4) após indução anestésica, atendendo as suspeitas iniciais de trombo a nível da aurícula direita e da possibilidade de embolização séptica pul-

monar. O ETE revelou volumosa massa cavitada em posição posterior e lateral à aurícula direita (52×41 mm), de características infiltrativas e procidente para o ventrículo direito (25×16 mm) a nível da junção dos folhetos tricúspide septal e posterior, compatível com provável neoplasia maligna intrapericárdica, não sendo possível excluir origem pleuroparenquimatosa com infiltração intracardiaca.

A **videotoracoscopia** mostrou derrame pleural hemático, sem confirmar lesões iatrogénicas suspeitas e múltiplos nódulos pulmonares simulando hematomas intraparenquimatosos e lesão da pleura parietal junto ao diafragma. Efectuada biópsia pulmonar, pleural e drenagem pleural. A análise anatomopatológica da biópsia pleural reve-

METASTIZAÇÃO PULMONAR NA APRESENTAÇÃO DE ANGIOSSARCOMA CARDÍACO – CASO CLÍNICO E DISCUSSÃO

Vítor Fonseca, Gustavo Reis, Cândida Lourenço, Carlos Alves, Ana Paula Vasconcelos, Fernando Martelo, Ivan Bravio, Ana Lousinha, Ana Teresa Timóteo, Eugénia Pinto, João Granadeiro, António Pinto Saraiva

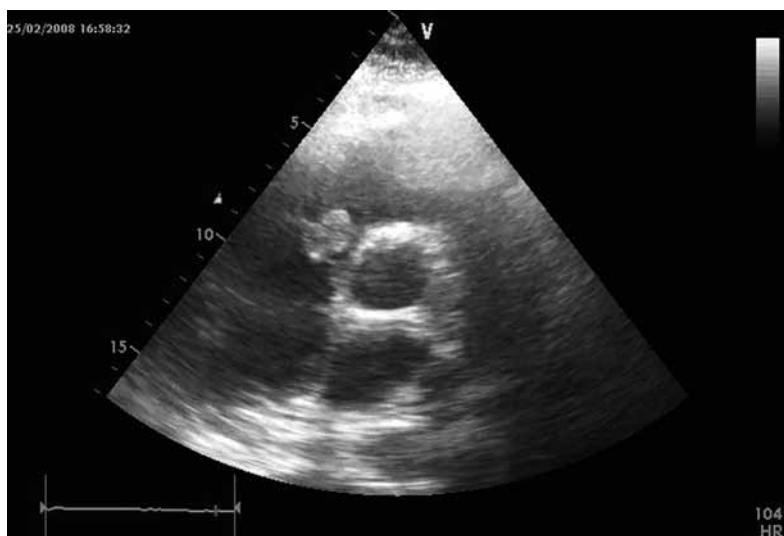

Fig. 3 – Ecocardiograma transtóraco – Neoformação hiperecogénica, pouco móvel, junto ao folheto posterior da válvula tricúspide

lou **metástase de angiossarcoma**, necrosado e com hemorragia. A biópsia pulmonar revelou metástase pulmonar de angiossarcoma com acentuada hemorragia e necrose,

que se estende à pleura visceral, com provável origem cardíaca. A população tumoral marcou positivamente para vimentina, CD31 e focalmente para CD34.

Realizou ressonância magnética torácica que revelou massa tecidular de cerca de 7×4 cm de maiores dimensões com uma extensão craniocaudal de cerca de 6 cm, fazendo corpo com o pericárdio, que se apresentava espessado e heterogéneo, e envolvendo perifericamente a aurícula direita, estendendo-se até ao ventrículo direito. Derrame pleural bilateral loculado com múltiplas imagens nodulares dispersas. Marcada heterogeneidade do parênquima hepático ao nível do bordo superior do lobo direito que podia estar na dependência de patologia secundária.

Por agravamento progressivo do quadro clínico de insuficiência cardíaca global e por edema pulmonar agudo, o doente veio a falecer ao 16.º dia de internamento.

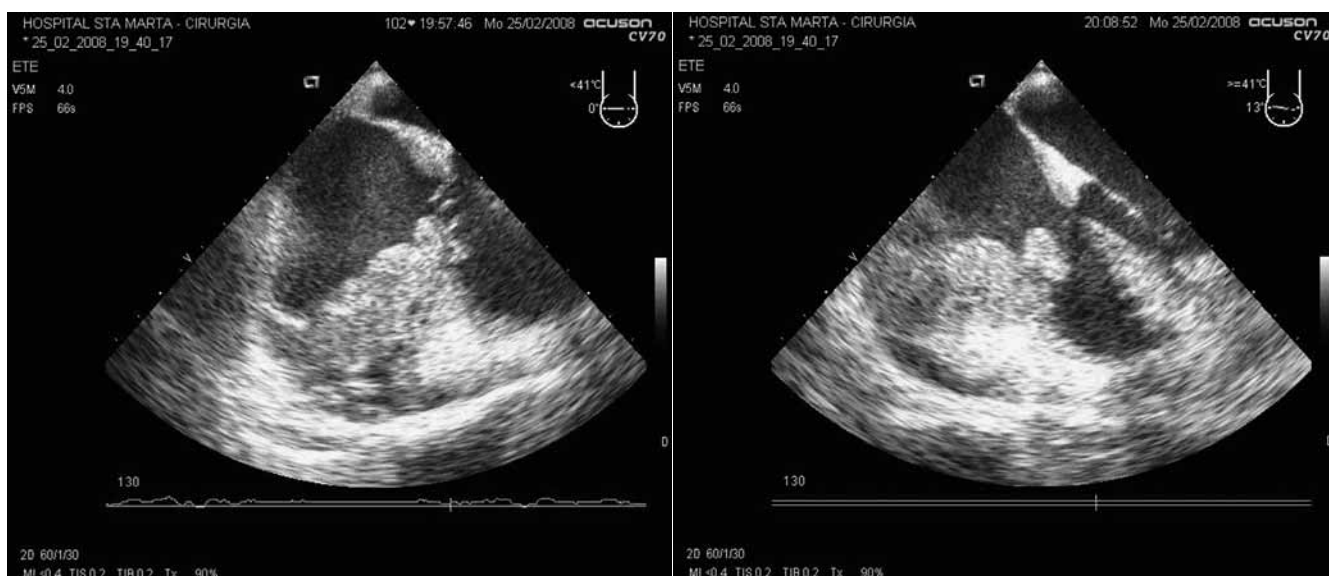

Fig. 4 – ETE - volumosa massa retroauricular direita, heterogénea, com cavitação no seu interior (esquerda) e massa retroauricular direita com invasão da aurícula junto ao folheto posterior da válvula tricúspide (direita)

METASTIZAÇÃO PULMONAR NA APRESENTAÇÃO DE ANGIOSSARCOMA CARDÍACO – CASO CLÍNICO E DISCUSSÃO

Vítor Fonseca, Gustavo Reis, Cândida Lourenço, Carlos Alves, Ana Paula Vasconcelos, Fernando Martelo, Ivan Bravio, Ana Lousinha, Ana Teresa Timóteo, Eugénia Pinto, João Granadeiro, António Pinto Saraiva

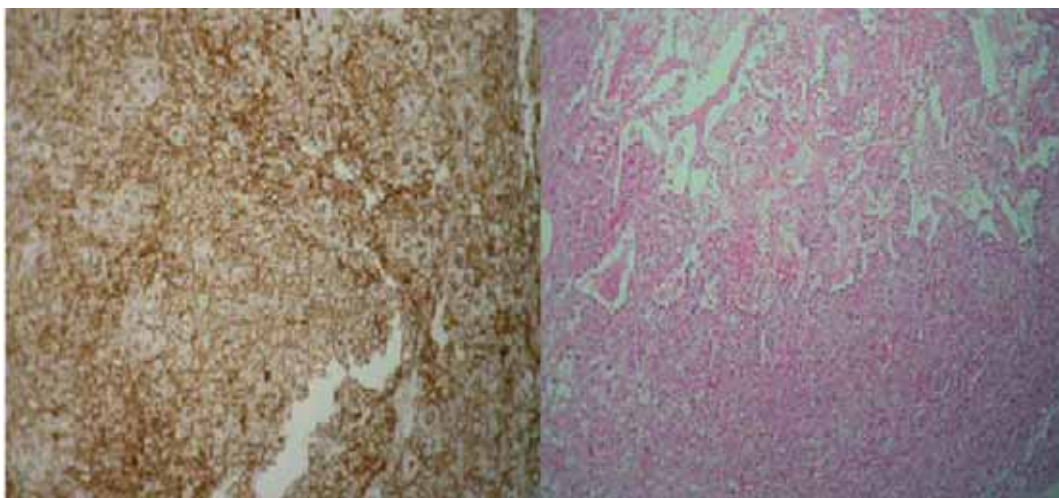


Fig. 5 – Histologia: metástase de angiossarcoma com extensa necrose e hemorragia

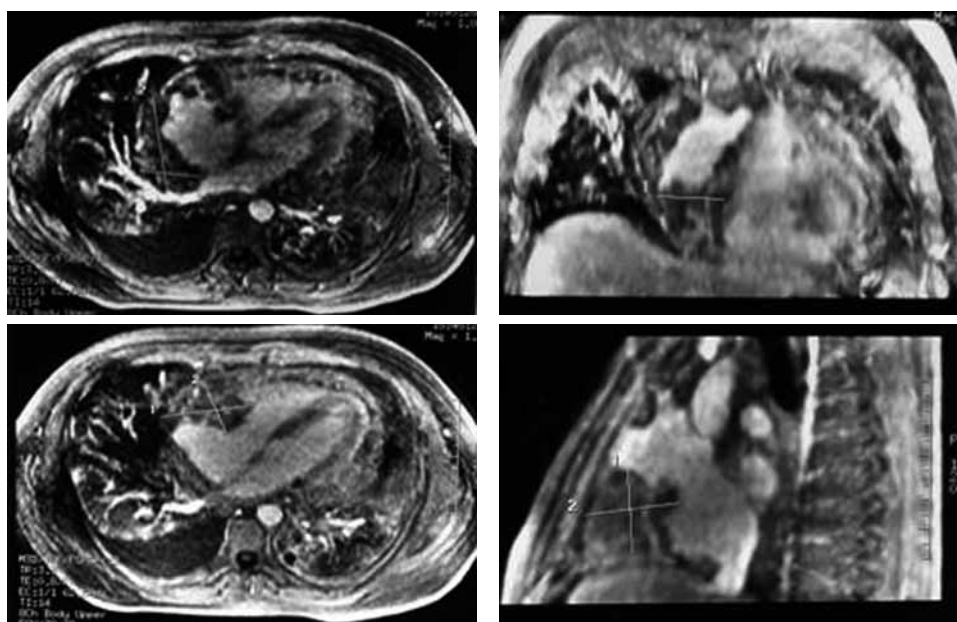


Fig. 6 – RMN torácica – Massa tecidual envolvendo a aurícula direita e estendendo-se para o ventrículo direito

Discussão

Os tumores cardíacos primários são extremamente raros com uma frequência de 0,00017 a 0,28% numa série de autópsias⁵. Em adultos, cerca de 25% dos tumores são

malignos e aproximadamente um terço dos tumores malignos são angiossarcomas. A baixa incidência de tumores cardíacos primários reflecte a baixa incidência geral de sarcomas na população em geral e a baixa

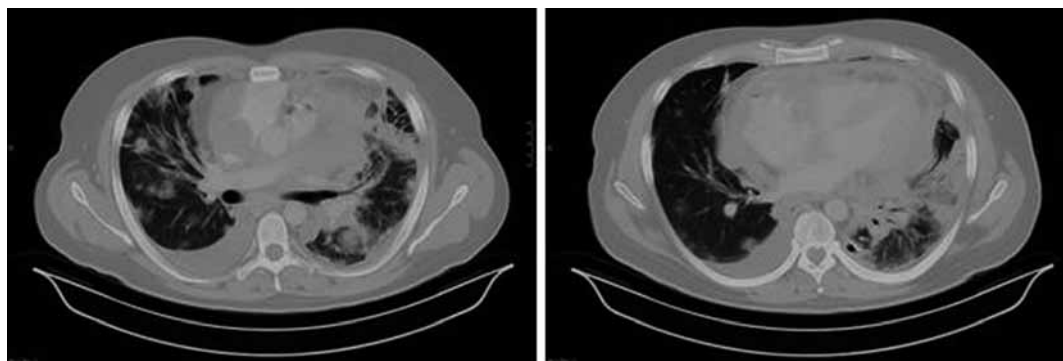


Fig. 7 – TC torácica – Massa tumoral invadindo miocárdio com múltiplas metástases pulmonares – Fase terminal

percentagem do peso do coração (0,5%) comparada com o músculo (40%).

A apresentação clínica de neoplasias cardíacas primárias é determinada por vários factores, incluindo a localização tumoral, dimensões, taxa de crescimento, tendência de embolização (friabilidade) e grau de infiltração tecidual. Tumores intracavitários tendem a obstruir as válvulas cardíacas ou mesmo grandes vasos. Lesões miocárdicas podem afectar o sistema de condução, levando a arritmias. Lesões pericárdicas levam a tamponamento cardíaco⁶.

O angiossarcoma cardíaco manifesta-se principalmente como formação auricular pediculada⁷, sobretudo na aurícula direita, com tendência para ocorrer na terceira e quinta décadas de vida, mais comumente em doentes do sexo masculino⁸. Frequentemente estendem-se ao pericárdio, veia cava ou válvula tricúspide, causando tamponamento cardíaco e/ou síndrome da veia cava superior⁹. Metástases pulmonares são comuns e habitualmente dispersas aquando do diagnóstico em 66 a 89% dos casos^{10,11}. Outros locais de metastização são os gânglios linfáticos, o osso, o fígado, o cérebro, a bexiga, o baço, as glândulas suprarrenais, a pleura, o diafragma, os rins, a tiróide e a pele⁴.

A história natural é caracterizada por um curso clínico breve e evolução fatal, mesmo após a cirurgia e terapêutica adjuvante¹². No momento do diagnóstico, 75% dos doentes têm metástases à distância. A sobrevivida após o diagnóstico é, em média, inferior a nove meses¹².

Os sinais e sintomas iniciais podem sugerir pericardite, com dor pleurítica, atrito pericárdico e alterações inespecíficas do electrocardiograma¹³. O doente pode apresentar-se com febre, dispneia, sopros cardíacos, perda de peso, ortopneia, fadiga, anorexia, vómitos, edemas periféricos e sinais de insuficiência cardíaca direita⁷. Frequentemente, há alterações do ECG, como elevações do segmento ST, inversão da onda T, baixa voltagem do QRS, desvio axial, bloqueio de ramo direito e fibrilhação auricular⁷.

Há que estabelecer o diagnóstico diferencial não só entre tumores cardíacos benignos e malignos, primários e metastáticos, mas também entre massas neoplásicas e não neoplásicas¹⁴.

A ecocardiografia cardíaca é segura, não invasiva, acessível e útil na detecção de massas cardíacas, o seu local de inserção, o pa-

METASTIZAÇÃO PULMONAR NA APRESENTAÇÃO DE ANGIOSSARCOMA CARDÍACO – CASO CLÍNICO E DISCUSSÃO

Vítor Fonseca, Gustavo Reis, Cândida Lourenço, Carlos Alves, Ana Paula Vasconcelos, Fernando Martelo, Ivan Bravio, Ana Lousinha, Ana Teresa Timóteo, Eugénia Pinto, João Granadeiro, António Pinto Saraiva

drão de movimento do tumor e as suas dimensões. Devido a razões técnicas, a ecocardiografia transtorácica pode apresentar limitações diagnósticas^{15,16}. A ecocardiografia transesofágica tem uma capacidade de resolução muito superior na diferenciação de tumores benignos e malignos, que habitualmente desrompem, infiltram e alteram os planos tecidulares da anatomia cardíaca adjacente¹⁷.

Contudo, apenas a tomografia computadorizada e a ressonância magnética permitem uma avaliação do tumor mais detalhada da extensão e possível metastização.

A citologia do fluido da toracocentese, da pericardiocentese ou da biópsia pode fornecer o diagnóstico de malignidade do tumor¹⁸. A determinação do grau histológico é útil para a definição do prognóstico⁴.

Os angiossarcomas são considerados como neoplasias malignas de diferenciação endotelial. Microscopicamente apresentam-se como células endoteliais pleomórficas e atípicas alinhadas em canais vasculares anastomóticos, irregulares em tamanho e forma, características estas que os diferenciam de lesões benignas (ex: hemangiomas, mixomas), que apresentam estruturas vasculares relativamente uniformes sem atipia⁴. A identificação imunoistoquímica de marcadores CD31, CD34 e proteínas relacionadas com o factor VIII são úteis na confirmação da origem endotelial destes tumores¹⁹.

Não existe um sistema de estadiamento ou classificação TNM para neoplasias malignas cardíacas, devido a baixa frequência destas lesões²⁰.

O tratamento destes tumores é muito limitado. A cirurgia pode ser útil para ajudar a estabelecer o diagnóstico histológico e o alí-

vio dos sintomas com cuidados paliativos. O estágio avançado e as dimensões alcançadas pelo tumor são factores limitantes do sucesso do tratamento cirúrgico. A ressecção completa é essencial na sobrevivência pós-operatória^{7,21}.

Contudo, na maioria dos doentes, as lesões são irresssecáveis, pelo que a quimioterapia adjuvante e a radioterapia têm sido frequentemente utilizadas com resultados desapontantes e sem alívio sintomático¹³.

O transplante cardíaco tem sido utilizado como tratamento alternativo em poucos casos²², mas esta opção é controversa devido à sobrevida a longo prazo destes doentes ser idêntica a dos doentes submetidos a outras formas de tratamento^{12,23}.

Neste caso, o doente apresentou-se com um quadro clínico muito sugestivo de pericardite viral no seu primeiro internamento, com uma evolução rápida para uma massa auricular direita com múltiplos nódulos pulmonares, mimetizando uma endocardite subaguda com provável embolização pulmonar séptica complicada com derrame pleural. Foi a evolução diagnóstica da etiologia deste derrame pleural e dos nódulos pulmonares que levou à suspeição e ao diagnóstico do angiossarcoma, com uma confirmação aquando da realização do ecocardiograma transesofágico. Contudo, não foi possível alterar o prognóstico do doente, que à partida se apresentava muito reservado, tal como a literatura aponta nestes casos.

Devido à rápida evolução do quadro clínico, quase fulminante, o doente acabou por não ter oportunidade ou condições clínicas para início de radioterapia ou quimioterapia adjuvante.

Bibliografia

1. Reardon MJ, Smythe WR. Cardiac neoplasms. *In* Cohn LH, Edmunds LH Jr (Eds.). Cardiac surgery in the adult. New York: McGraw Hill 2003: 1273-1400.
2. McCallister HA Jr, Fenoglio JJ Jr (Eds.). Tumors of the cardiovascular system. Atlas of tumor pathology, 2nd series, fascicle 1978; 15:81-88. Washington DC: Armed Forces Institute of Pathology.
3. Chahinian AP, *et al.* Neoplasms of the thorax. *In* Bast RC Jr, *et al.* Cancer medicine. Hamilton: BC Decker Inc. 2000: 1319-1321.
4. Burke AP, Virmani R (Eds.). Primary cardiac sarcomas. *In* Tumors of the heart and great vessels. Atlas of Tumor Pathology, 3rd series, fascicle, 1996; 16:127-170. Washington DC: Armed Forces Institute of Pathology.
5. Sabatine MS, Colucci WS, Schoen FJ. Primary tumors of the heart. *In*: Zipes DP, Libby P, Bonow RO, Braunwald E (Eds.). Braunwald's heart disease. Philadelphia: Elsevier Saunders 2005:1741-1755.
6. Grebenc ML, Rosado de Christensen ML, Burke AP, Green CE, Galfin KR. Primary cardiac and pericardial neoplasms: radiologic-pathologic correlation. *Radiographics* 2000; 20:1073-1103.
7. Putnam JB, Sweeney MS, Colon R, Lanza LA, Frazier OH, Cooley DA. Primary cardiac sarcomas. *Ann Thorac Surg* 1991; 51:906-910.
8. Glancy DL, Morales JB, Roberts WC. Angiosarcoma of the heart. *Am J Cardiol* 1968; 2:413-419.
9. Janigan DT, Husain A, Robinson NA. Cardiac angiosarcoma – A review and a case report. *Cancer* 1986; 57: 852-859.
10. Tazelaar HD, Locke TJ, McGregor LG. Pathology of surgically excised primary cardiac tumors. *Mayo Clin Proc* 1992; 67:957-965.
11. Amonkar GP, Deshpande JR. Images in cardiovascular pathology – cardiac angiosarcoma. *Cardiovascular Pathology* 2006; 15:57-58.
12. Kakizaki S, Takagi H, Hosaka Y. Cardiac angiosarcoma responding to multidisciplinary treatment. *Int J Cardiol* 1997; 62:273-275.
13. Herrmann MA, Shankerman RA, Edwards WD, Shub C, Schaff HV. Primary cardiac angiosarcomas: a clinicopathologic study of six cases. *J Thorac Cardiovasc Surg* 1992; 103: 655-664.
14. Basso C, Valente M, Poletti A, Cassarotto D, Thiene G. Surgical pathology of primary cardiac and pericardial tumors. *Eur J Cardiothorac Surg* 1997; 12:730-738.
15. Meng Q, Lai H, Lima J, Tong W, Qian Y, Lai S. Echocardiographic and pathologic characteristics of primary cardiac tumors: a study of 149 patients. *Int J Cardiol* 2002; 84:69-75.
16. Kurian KC, Weisshaar D, Parekh H, Berry GJ, Reitz B. Primary cardiac angiosarcoma: case report and review of the literature. *Cardiovascular Pathology* 2006; 15:110-112.
17. Freeman WK, Reeder GS. Cardiac neoplasias and thrombi. *In*: Freeman WK, Seward JB, *et al.* (Eds.). Transesophageal echocardiography. New York: Little, Brown, 1st ed., 1994:339-384.
18. Rudoff J, Slavin RE. Cardiac angiosarcoma arising in a coronary artery: angiographic and pathologic findings. *Cathet Cardiovasc Diag* 1995; 34:215-218.
19. Adem C, Ambry MC, Tazeler HD, Meyers JL. Metastatic angiosarcoma masquerading as diffuse pulmonary hemorrhage. *Arch Pathol Lab Med* 2001; 125: 1562-1565.
20. Pigott, *et al.* Improved outcome with multimodality therapy in primary cardiac angiosarcoma. *Nature Clinical Practice Oncology* 2008; 5(2):112-115.
21. McFadden PM, Ochsner JL. Atrial replacement and tricuspid valve reconstruction after angiosarcoma resection. *Ann Thorac Surg* 1997; 64:1164-1166.
22. Uberfuhr P, *et al.* Heart transplantation: an approach to treating primary cardiac angiosarcoma. *J Heart Lung Transplant* 2002; 21:1135-1139.
23. Crespo MG, Pulpón LA, Pradas G, *et al.* Heart transplantation for cardiac angiosarcoma: should its indication be questioned? *J Heart Lung Transplant* 1993; 12:527-530.