

# Caso Clínico

## Case Report

Angelo Ferreira da Silva Junior<sup>1</sup>  
Eduardo Garcia<sup>2</sup>  
Fabiola Schorr<sup>3</sup>  
Amanda Barreto da Silva<sup>4</sup>  
Lucas Medeiros<sup>5</sup>  
Andre Barreto da Silva<sup>6</sup>

### Osteoartropatia hipertrófica secundária a neoplasia pulmonar: Relato de caso

### *Secondary hypertrophic osteoarthropathy to lung cancer: A case report*

Recebido para publicação/received for publication: 08.11.14  
Aceite para publicação/accepted for publication: 09.01.26

#### Resumo

A osteoartropatia hipertrófica secundária é uma alteração sistémica que acomete os ossos, as articulações e as partes moles, sendo secundária a alguma patologia intratorácica. É uma síndrome de periostite proliferativa crónica dos ossos longos, baqueteamento dos dedos das mãos, dos pés ou ambos, e oligoartrite ou poliartrite. Relatamos um caso de osteoartropatia hipertrófica num doente com uma massa pulmonar volumosa com o diagnóstico anatomopatológico de adenocarcinoma.

**Rev Port Pneumol 2009; XV (4): 705-711**

**Palavras-chave:** Osteoartropatia hipertrófica, neoplasia pulmonar, baqueteamento digital.

#### Abstract

The secondary hypertrophic osteoarthropathy is a systemic change that affects the bones, joints and soft tissues and is secondary to any intrathoracic pathology. It is a syndrome of chronic proliferative periostitis of the long bones, clubbing of the fingers of the hands, feet or both, and oligoarthritis or polyarthritis. We report one case of hypertrophic osteoarthropathy in a patient with lung mass with bulky diagnostic anatomopathological, adenocarcinoma.

**Rev Port Pneumol 2009; XV (4): 705-711**

**Key-words:** Hypertrophic osteoarthropathy, lung cancer, digital clubbing.

<sup>1</sup> Especialista em medicina interna. Médico residente de pneumologia do Complexo Hospitalar Santa Casa de Porto Alegre

<sup>2</sup> Doutor em pneumologia pela Universidade Federal do Rio Grande do Sul – Perceptor da residência de pneumologia do Complexo Hospitalar Santa Casa de Porto Alegre. Professor da Universidade Federal de Ciências da Saúde de Porto Alegre

<sup>3</sup> Residência em medicina interna pelo Hospital Universitário São Francisco de Paula, Universidade Católica de Pelotas. Médica residente de pneumologia do Complexo Hospitalar Santa Casa de Porto Alegre, Pavilhão Pereira Filho

<sup>4</sup> Médica residente do Hospital de Clínicas de Curitiba/Universidade Federal do Paraná

<sup>5</sup> Académico da Universidade Federal de Ciências Médicas de Porto Alegre, Complexo Hospitalar Santa Casa de Porto Alegre, Pavilhão Pereira Filho

<sup>6</sup> Doutorando da Universidade do Planalto Catarinense – UNIPLAC – Estagiário na especialidade de pneumologia do Complexo Hospitalar Santa Casa de Porto Alegre, Pavilhão Pereira Filho

#### Correspondência:

Angelo Ferreira da Silva Junior  
Av. Trompowsk, 300, Apto. 1002, Centro  
Florianópolis – SC  
E-mail: angelofjr@hotmail.com

## Introdução

Os primeiros casos de osteoartropatia hipertrófica primária foram relatados por Friedreich em 1868 e considerados como exemplos de acromegalia<sup>1</sup>. Em 1935, Touraine *et al.* definiram as características desta síndrome como uma entidade distinta e enfatizaram as semelhanças entre a síndrome e a osteoartropatia secundária a patologias intratorácicas<sup>3</sup>.

A osteoartropatia hipertrófica(OAH) é uma síndrome de periostite proliferativa crónica dos ossos longos, hipocratismo dos dedos das mãos, dos pés ou ambos, e oligoartrite ou poliartrite<sup>4</sup>. Uma das características principais da doença é a paquidermia, espessamento cutâneo causado por hiperplasia endotelial na derme, infiltrado de linfócitos e histiócitos, além de depósito de fibras colagénias<sup>5</sup>.

Pode ser classificada em: (1) osteoartropatia hipertrófica primária(OAP), frequentemente, hereditária, mas com casos idiopáticos em adultos; e (2) osteoartropatia hipertrófica secundária(OAS), frequentemente associada a neoplasias torácicas, principalmente brônquicas.

A OAP, ou paquidermoperiostose, é uma doença idiopática, familiar, benigna e auto-limitada, ocorrendo em cerca de 25% a 30% dos familiares nos casos estudados<sup>6</sup>. A desordem parece ser herdada por um mecanismo de transmissão mendeliano e que acomete principalmente homens (90%)<sup>3,7,8</sup>. A fisiopatologia da paquidermoperiostose ainda é pouco conhecida. Um defeito primário intrínseco das plaquetas, que poderia facilitar a desgranulação e libertação de factores de crescimento, foi sugerido por Martínez-Lavin *et al.*<sup>9</sup> Estudos anteriores de Matucci-Cerinic *et al.* têm reportado um

aumento da actividade fibrinolítica em doentes com afecção de pele e têm sugerido que o aumento da actividade do plasminogénio activador funciona como um estímulo ao crescimento do tecido conjuntivo<sup>10</sup>. Segundo Bianchi *et al.*, uma alta concentração de receptores de esteróides nucleares e a ausência de receptores de factor de crescimento da epiderme podem indicar um comportamento específico do sistema receptor do factor de crescimento e esteróide na paquidermoperiostose<sup>11</sup>. Outros autores reportam que a cultura de fibroblastos da pele afectada de doentes com OAH primária produz uma maior quantidade de colagénio e alfa-1 procolagénio<sup>12</sup>. Entretanto, actualmente, apesar das várias hipóteses fisiopatológicas propostas para explicar a OAP, não há consenso para explicar os achados clínicos desta enfermidade.

A OAS é uma alteração sistémica que acomete os ossos, articulações e partes moles, sendo secundária a alguma patologia intratorácica, presente em 12 % dos doentes com adenocarcinoma pulmonar<sup>13-16</sup>.

## Caso

PPD, branco, com 36 anos, natural e procedente de Santa Maria-RS, profissional da construção civil, foi encaminhado ao ambulatório de pneumologia, no Complexo Hospitalar Santa Casa de Porto Alegre, com queixa de dor nos membros inferiores e ombro esquerdo e alteração radiológica torácica.

Na anamnese, o doente relatou que há um ano tinha iniciado dor e edema nas articulações dos joelhos e pés/tornozelos bilateral de forma simétrica, quando recebeu assistência médica e houve melhoria temporária dos sintomas após uso de medicamentos(anti-

-inflamatórios não hormonais). Nos últimos seis meses, além das dores em MMII, iniciou artralgia no ombro esquerdo associado a perda ponderal de 10 kg.

Ao ser questionado sobre o uso de medicamentos, revelou o uso prévio de indometacina, com melhoria do quadro álgico.

Nos últimos 20 dias que antecederam a consulta e internação hospitalar houve início de dor torácica e tosse não produtiva contínua, associado ao aparecimento de dispnéia. Em relação aos hábitos, é importante ressaltar o tabagismo e o alcoolismo durante 18 anos/maços.

Ao exame físico, constataram-se espessamento cutâneo na face, pés e mãos, e baqueteamento digital em pés e mãos; também foi registado edema, dor e calor nos joelhos e tornozelos e nas mãos e pés (Fig. 1).

A avaliação laboratorial do doente mostrou: hemácias,  $4\,700\,000/\text{mm}^3$ ; hemoglobina, 14,8 g/dl; hematócrito, 44,5%; plaquetas,  $358\,000/\text{mm}^3$ ; leucócitos,  $5800/\text{mm}^3$ . Velocidade de hemossedimentação superior a que 120 mm na primeira hora, proteína C reativa de 4,51 mg/dl, alfa-1 glicoproteína ácida de 144 mg/dl, ureia de 35 mg/dl, creatinina de 1,1 mg/dl, glicemia de 88 mg/dl, TGO de 25 U/l, TGP de 28 U/l, gama-GT de 51 U/l. Exame de urina sem alterações. Factor reumatóide e anticorpo antinuclear negativos.

Na radiografia (Rx) e na tomografia (Tc) (Figs. 2 e 3) do tórax foi constatada massa pulmonar extensa à esquerda.

A radiografia dos ossos longos mostrou espessamento das camadas corticais, com alargamento das diáfises. Notou-se reacção periosteal contínua, espaços articulares conservados e edema de partes moles (Figs. 4 e 5).

A fibrobroncoscopia evidenciou paralisia de corda vocal esquerda, presença de lesão ve-

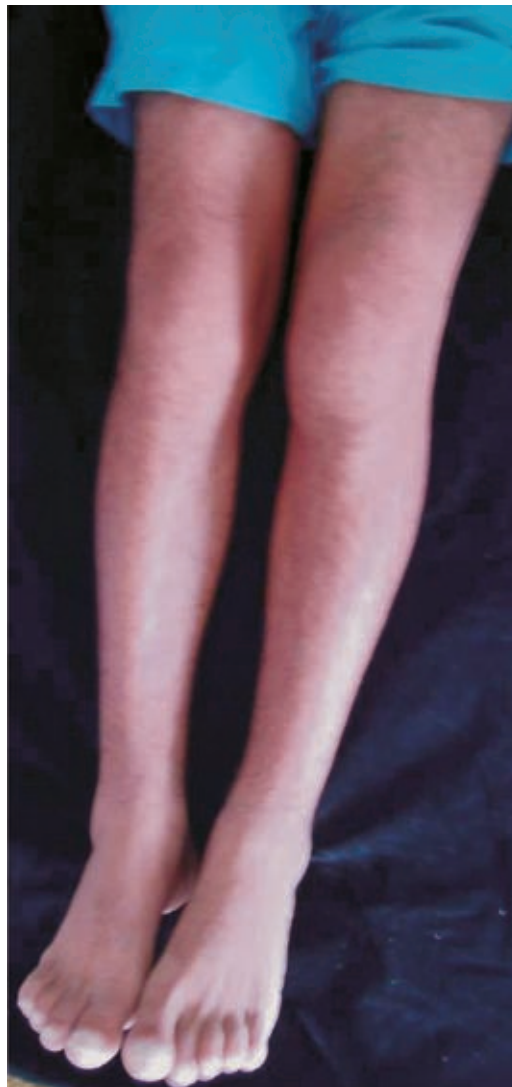

Fig. 1 – Imagem dos membros inferiores evidenciando edema, espessamento cutâneo e baqueteamento digital

getante que se protrui da emergência do brônquio lobar superior esquerdo, causando obstrução quase completa da sua luz. Realizada biópsia na lesão o anatomopatológico evidenciou: mucosa respiratória com carcinoma de não pequenas células, tipo adenocarcinoma.

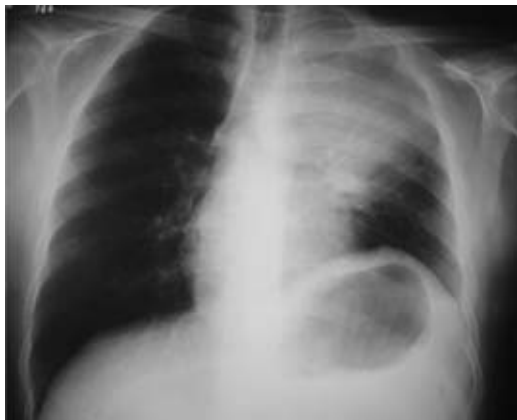

Fig. 2 – Radiograma de tórax evidenciando massa pulmonar e atelectasia no pulmão esquerdo

### Discussão

A artralgia é um sintoma relativamente comum, com ocorrência de aproximadamente 40%, chegando a ultrapassar 70% em alguns relatos de osteoartropatias hipertróficas. A artrite é descrita com menor frequência, variando em 10% a 30% dos casos<sup>7,17-19</sup>. As articulações mais acometidas são as dos membros inferiores, principalmente joelhos, seguidos por tornozelos<sup>17-18</sup>.

No caso descrito, o doente apresentou artralgia e artrite inicialmente nos joelhos, pés e tornozelos, e foram essas manifestações que o levaram a procurar auxílio médico. Como descrito, a OAS é uma alteração sistêmica que acomete os ossos, articulações e

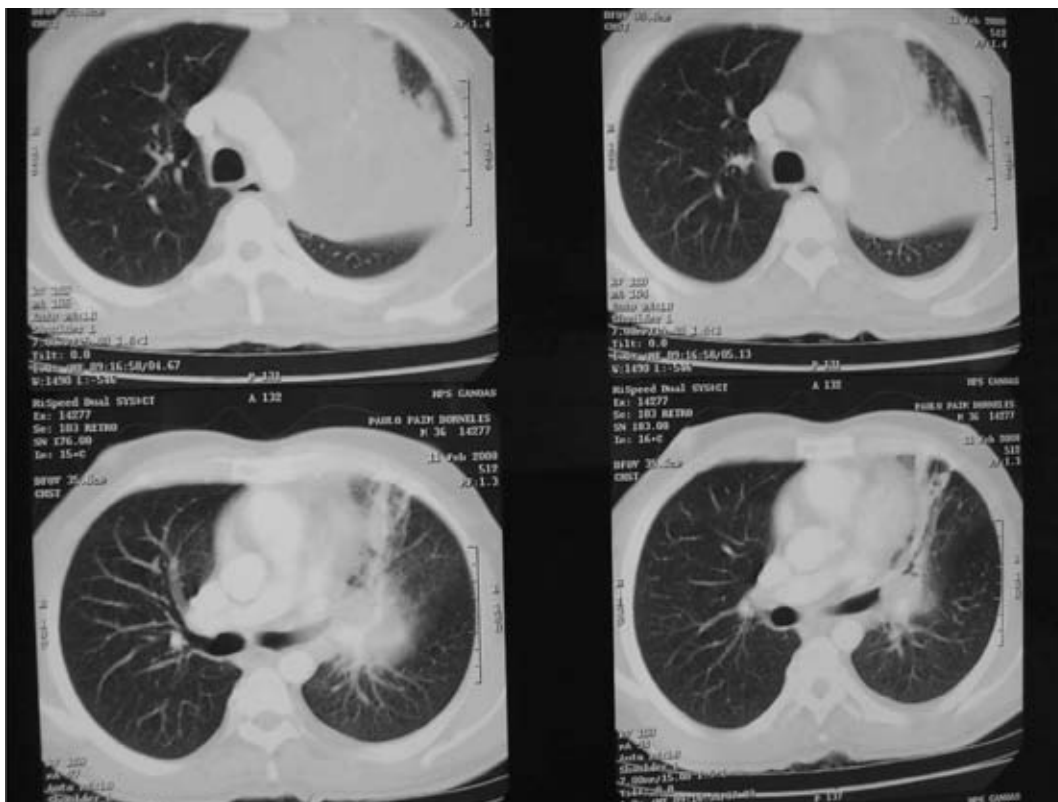


Fig. 3 – Tomografia de tórax, mostrando massa pulmonar extensa à esquerda

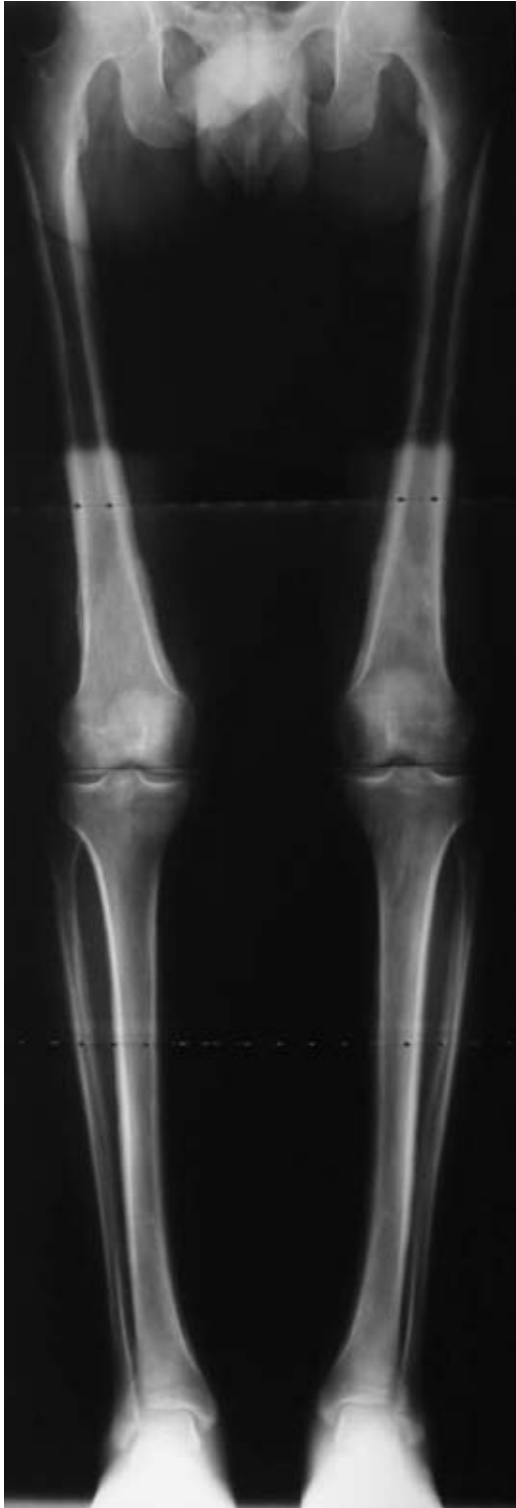


Fig. 4 – Radiograma de membros inferiores evidenciado reacção periosteal contínua, espaços articulares conservados e edema de partes moles

partes moles, sendo secundária a alguma patologia intratorácica, e acomete 12 % dos doentes com adenocarcinoma pulmonar<sup>13-16</sup>. A diferenciação da forma primária e secundária pode ser feita sabendo-se que na OAP o início é gradual na adolescência, há história familiar e não há causa base que a justifique, enquanto na OAS não há antecedentes familiares, geralmente há uma causa, como uma neoplasia torácica ou outra manifestação crónica no tórax, e ocorre remissão dramática com a retirada do factor causal<sup>20-21</sup>. O diagnóstico é essencialmente clínico, baseado na anamnese, no exame físico e na história familiar<sup>22</sup>.

Os achados laboratoriais da OHP são similares aos da OHS; a velocidade de hemossedimentação (VHS) pode estar elevada; os

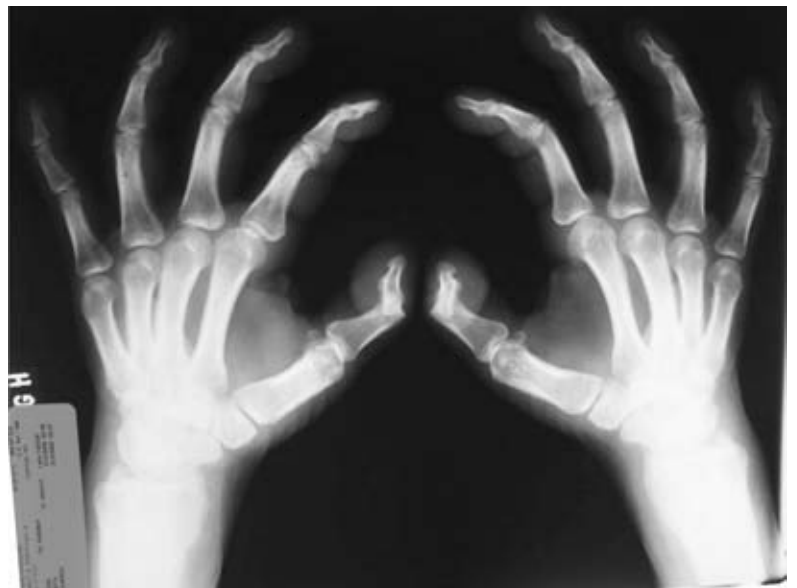

Fig. 5 – Radiograma evidenciando reacção periosteal contínua, espaços articulares conservados e edema de partes moles das mãos

testes urinários e sanguíneos, incluindo nível de complemento, são normais; factor reumatóide (FR) e anticorpos antinucleares (FAN) negativos<sup>22</sup>.

Quando há neoformação óssea considerável, os níveis de marcadores da remodelação óssea podem estar aumentados.

O líquido sinovial é caracteristicamente não inflamatório, com predomínio de células mononucleares<sup>22</sup>.

O diagnóstico de OAS é realizado basicamente com achados radiológicos, da anamnese, manifestações clínicas e constatação do factor causal. As manifestações radiológicas consistem na proliferação periosteal com neoformação óssea (em camadas finas), simétrica e bilateral nos ossos longos, mais evidentes nas inserções de tendões e ligamentos. Os espaços medulares mostram-se normais. Radiologicamente, deve-se fazer o diagnóstico diferencial com doenças que produzem periostites simétricas, como leucemia, acromegalia, doença de Engelman, doença metastática e osteomielite crónica, artrite reumatóide e doença de Paget<sup>7,21</sup>.

O tratamento da OAS é a remoção da causa; no presente caso, consiste no tratamento da neoplasia pulmonar, já que a ressecção foi contraindicada devido à extensão da neoplasia pulmonar. Medicamentos, como analgésicos, anti-inflamatórios não esteróides, corticóides e anestésicos, apresentam resultados temporariamente satisfatórios<sup>19-22</sup>. Várias medicações já foram estudadas para o tratamento, mas até ao momento não apresentaram resultados promissores.

## Bibliografia

1. Guiringhelli G, Rubin Z, Otaño AS. Paquidermoperiostosis: presentación de um caso. *Rev Assoc Argent Ortop Traumatol* 1990; 55(4):457-461.

2. Touraine A, Solente G, Golé L. Un syndrome osteodermopathique: la pachydermie plicaturée avec pachyperiostose de extrémités. *Presse Med* 1935;43:1820-1824.

3. Rimoin DL. Pachydermoperiostosis (idiopathic clubbing and periostosis): genetic and physiologic consideration. *N Engl J Med* 1965;272:923-931.

4. Sittart JAS, Souza SFR. Paquidermoperiostose: relato de um caso associado a neoplasia maligna. *Rev Soc Bras Clin Med* 2006; 4(2):63-65.

5. Matucci-Cerinic M, Lotti T, Calvieri S, Ghersetich I, Sacerdoti L, Teofoli P, *et al.* The spectrum of dermatological symptoms of pachydermoperiostosis (primary hypertrophic osteoarthropathy): a genetic, cytogenetic and ultrastructural study. *Clin Exp Rheumatol* 1992; 10(Suppl 7):45-48.

6 -. Pastor EH, Cossermelli W, Barros MT, *et al.* Paquidermoperiostose: relato de caso e discussão diagnóstica. *Rev Assoc Med Bras* 1979;25:288-290.

7. Yamamoto-Furusho JK, Rodríguez-Reyna T, Zúñiga J, Vargas-Alarcón G, Martínez-Lavín M, Granados J. Immunogenetic study of 3 families with probands of primary hypertrophic osteoarthropathy. *Clin Exp Rheumatol* 1998; 16(5):629-630.

8. Irwin RS. Knee discomfort in a 38-year-old man. *Chest* 2002; 122(6):2242-2245.

9. Martínez-Lavin M, Matucci-Cerinic M, Jajic I, Pineda C. Hypertrophic osteoarthropathy: consensus on its definition, classification, assessment and diagnostic criteria. *J Rheumatol* 1993; 20:1386-1387.

10. Wegrowski Y, Gillery P, Serpier H, *et al.* Alteration of matrix macromolecule synthesis by fibroblasts from a patient with pachydermoperiostosis. *J Invest Dermatol* 1996; 106:70-74.

11. Bianchi L, Lubrano C, Carozzo AM, *et al.* Pachydermoperiostosis: study of epidermal growth factor and steroid receptors. *Br J Dermatol* 1995; 132:128-133.

12. Padula SJ, Broketa G, Sampieri A, *et al.* Increased collagen synthesis in skin fibroblasts from patients with primary hypertrophic osteoarthropathy. Evidence for transactivational regulation of collagen transcription. *Arthritis Rheum* 1994; 37:1386-1394.

13. Stenseth JH, Clagett OT, Woolner LB. Hypertrophic pulmonary osteoarthropathy. *Dis Chest* 1967; 52: 62-68.

14. Gall EA, Bennet GA, Baner W. Generalized hypertrophic osteoarthropathy. A pathologic study of seven cases. *Am J Pathol* 1961; 27:349-351.

15. Adler JJ, Sharma OP. Hypertrophic osteoarthropathy with intrathoracic Hodgkin's disease. *Am Rev Respir Dis* 1970;102:83-84.
16. Ray ES, Fisher HP. Hypertrophic osteoarthropathy in pulmonary malignancies. *Ann Intern Med* 1953; 38:239.
17. Jajic Z, Jajic I, Nemicic T. Primary hypertrophic osteoarthropathy: clinical, radiologic, and scintigraphic characteristics. *Arch Med Res* 2001; 32(2):136-142.
18. Jajic I, Jajic Z, Grazio S. Minor but important symptoms and signs in primary hypertrophic osteoarthropathy. *Clin Exp Rheumatol* 2001; 19(3):357-358.
19. Cruz MA, Pereira GJC, Pereira HR. Osteoartropatia hipertrófica primária. *J Bras Med* 1995; 69:145-162.
20. Guyot-Drouot MH, Solau-Gervais E, Cortet B, *et al.* Rheumatologic manifestations of pachydermoperiostosis preliminary experience with bisphosphonates. *J Rheumatol* 2000; 27(10): 2418-2423.
- 21- Laredo Filho J, Lazzareschi M. Paquidermoperiostose: atrofia hipertrófica primária: estudo de dois doentes. *Rev Imagem* 1986; 8(1):1-8.
22. Lainetti A, Novaes FS, Miranda LR, Lira SH. Dor articular na osteoartropatia hipertrófica primária: Descrição de caso e revisão de tratamento. *Rev Bras Reumatol* 2007; 47(5):382-386.