

Caso Clínico

Case Report

Teresa Costa¹
Cidália Rodrigues¹
Ana Arrobas²

Alveolite alérgica extrínseca com expressão imunológica atípica

Extrinsic allergic alveolitis with an atypical immune expression

Recebido para publicação/received for publication: 08.10.06
Aceite para publicação/accepted for publication: 08.11.10

Resumo

A alveolite alérgica extrínseca e a sarcoidose são ambas doenças granulomatosas pulmonares que se caracterizam pela presença de granulomas não necrotizantes. Ambas apresentam alterações típicas no lavado broncoalveolar, com relações CD₄/CD₈ opostas. No entanto, a sarcoidose não apresenta hoje em dia factores etiológicos bem definidos, como a alveolite alérgica extrínseca. As autoras apresentam dois casos clínicos com curso clínico, imagiológico, funcional e imunológico semelhante, embora com confirmação histopatológica não concordante com as alterações do LBA e com a particularidade de pertencerem a dois elementos da mesma família, convivente, e de terem surgido com poucas semanas de intervalo.

Rev Port Pneumol 2009; XV (2): 313-318

Palavras-chave: Alveolite alérgica extrínseca, pneumonia de hipersensibilidade, sarcoidose.

Abstract

Extrinsic allergic alveolitis and sarcoidosis are two granulomatosis of the lung characterized by non-necrotizing granuloma. Both have typical bronchoalveolar lavage immunology, with opposite CD₄/CD₈ relation. However, sarcoidosis does not have such well defined etiology as extrinsic allergic alveolitis. The authors present two cases with similar clinical course, imagiology, lung function and immunology, although they both had an histology that was not concordant with the bronchoalveolar lavage, and with the peculiarity of being two elements of the same family, co-inhabitants and with a clinical presentation only a few weeks apart.

Rev Port Pneumol 2009; XV (2): 313-318

Key-words: Extrinsic allergic alveolitis, hypersensitivity pneumonitis, sarcoidosis.

¹ Interna do Complementar de Pneumologia

² Assistente Hospitalar Graduada de Pneumologia

Serviço de Pneumologia
Centro Hospitalar de Coimbra
(Director: Dr. Jorge Pires)
Quinta dos Vales
São Martinho do Bispo
3046-853 Coimbra

A alveolite alérgica extrínseca é uma doença granulomatosa de etiologia conhecida, de envolvimento exclusivo pulmonar

Introdução

As doenças granulomatosas que afectam o pulmão podem ser classificadas, quanto à sua etiologia, como conhecida ou desconhecida. Perante esta classificação, a sarcoidose é uma doença granulomatosa sistémica de etiologia desconhecida, caracterizando-se pela existência de uma inflamação granulomatosa não caseosa que afecta predominantemente o pulmão e os linfáticos intratorácicos; atinge indivíduos de ambos os sexos, de várias idades (com predomínio em adultos jovens e em mulheres com mais de 50 anos) e um pouco por todo o mundo, com uma prevalência que pode ir de 10 a 40 por 100 mil habitantes¹, com valores mais elevados no Norte da Europa e em negros norte-americanos.

Já a alveolite alérgica extrínseca (AAE) é uma doença granulomatosa de etiologia conhecida, de envolvimento exclusivo pulmonar que resulta de uma inflamação imunológica em resposta à inalação de agentes orgânicos ou antigénios químicos de baixo peso molecular. Existe uma variabilidade na susceptibilidade a esta doença nos indivíduos expostos, sendo que a maioria destes últimos não chega a desenvolver a doença².

Casos clínicos

Caso 1

Mulher de 59 anos, não fumadora, desempregada desde há 5 anos, tendo exercido profissão de costureira até então. Sem antecedentes patológicos nem hábitos medicamentosos relevantes, viagens recentes ou contactos com indivíduos doentes; reside em habitação rural, de construção recente e com boas condições higieno-sanitárias, sem ar condicionado, tendo contacto com animais

no exterior da habitação (quintal) – cão, periquitos (cerca de 30), galinhas e pintos, sendo a responsável pelos cuidados prestados a estes animais. Em Novembro/2007 iniciou quadro de dispneia para grandes esforços com agravamento progressivo acompanhada de pieira, febre elevada e hipoxemia. Foi internada no hospital da sua área de residência em Dezembro, tendo tido alta melhorada após antibioterapia; microbiologias negativas e serologias para microrganismos atípicos negativos. Em Janeiro/2008 houve um agravamento clínico, sendo readmitida em Fevereiro. Nesta altura realizou outros exames complementares de diagnóstico: estudo funcional respiratório (EFR) normal à excepção de DLCO/VA diminuída (62%); TAC torácica (Fig. 1) que mostrava um padrão micronodular bilateral e difuso com predomínio nos andares inferiores; broncofibroscopia que foi normal e cujo lavado broncoalveolar (LBA) mostrava uma alveolite linfocítica com 57% de linfócitos e uma relação CD₄/CD₈ de 6,4.

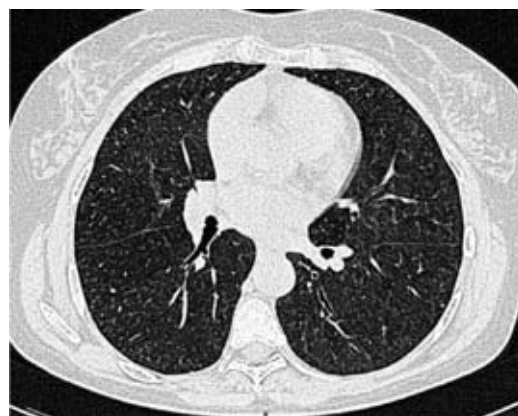

Fig.1 – TAC torácica

A enzima de conversão da angiotensina sérica (SACE) estava no limite superior da nor-

malidade (57 U/L, para valores de referência laboratoriais de 8-58 U/L) e a pesquisa de precipitinas aviárias foi negativa. Realizou biópsia cirúrgica – Figs. 2 e 3 – que mostrou “preservação da arquitectura lobular do parênquima pulmonar, com alargamento dos septos interalveolares por infiltrado inflamatório misto, mais evidente nos eixos broncovasculares e que se encontra associado à presença de granulomas mal formados e proliferação fibroblástica formando pólipos fibroblásticos. Este aspecto histológico seria mais compatível com um diagnóstico de alveolite alérgica extrínseca”.

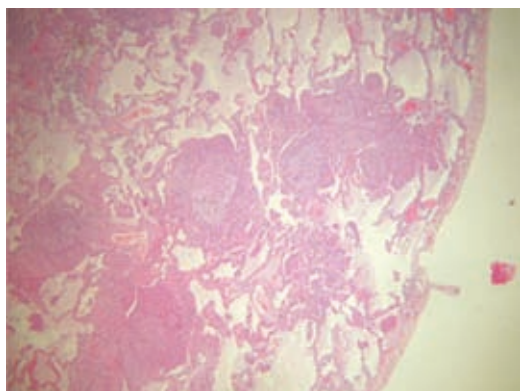


Fig. 2 – Histologia: granulomas mal formados de localização justapleural e ao longo dos septos

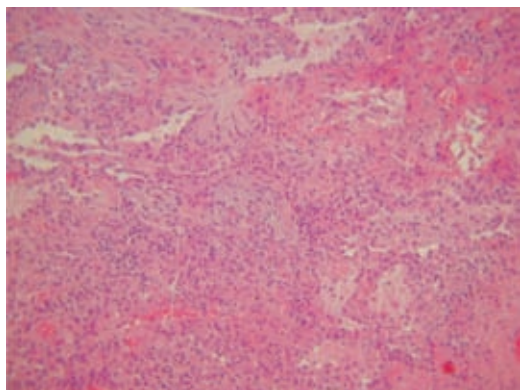


Fig. 3 – Histologia: granulomas mal formados, descamação macrofágica intraalveolar e pólipos fibroblásticos

Foi assim diagnosticada alveolite alérgica extrínseca, com evicção das aves domésticas e proposta corticoterapia sistémica, que a doente recusou. Melhoría clínica ligeira. Mantém dispneia de esforço e as alterações no estudo funcional respiratório já referidas.

Caso 2

Mulher de 30 anos, filha da doente do Caso 1; fumadora de 10 UMA, administrativa em instituição financeira. Sem história pregressa significativa, viagens recentes ou contacto com indivíduos doentes. Reside na mesma habitação da mãe, embora tenha pouco contacto com os animais que existem no exterior.

Iniciou síndrome gripal em Janeiro/2008, arrastado, com febrícula, e em Fevereiro dispneia com cansaço fácil e opressão torácica, tendo recorrido a pneumologista e realizado os seguintes exames complementares: RX tórax (Fig. 4) que mostrava uma micronodulação bilateral difusa com predomínio nos andares médios e inferiores, confirmada

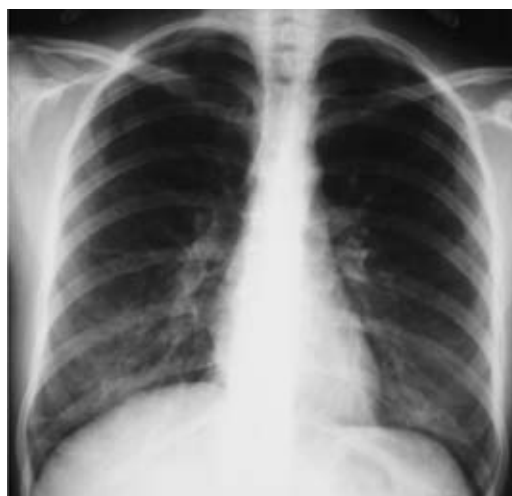

Fig. 4 – Radiografia torácica

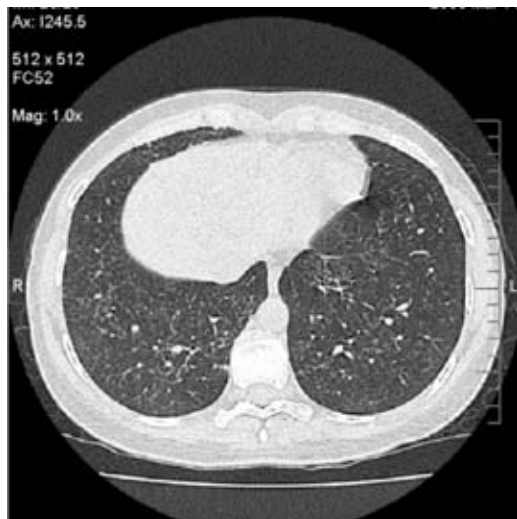


Fig. 5 – TAC torácica

por TAC torácica (Fig. 5), sendo a micronodulação bem definida, de localização centrilobular, peribrônquica e subpleural, mais profusa nos andares inferiores, onde se associa a um espessamento dos septos; EFR sem alterações, à excepção de difusão baixa (DLCO/VA 51%); doseamento da SACE ligeiramente elevado (60,2 U/L para valores de referência entre 8-52 U/L) e pesquisa de precipitinas aviárias negativa.

Realizou broncofibroscopia que não mostrou alterações endobrônquicas; o estudo do LBA em termos microbiológicos foi negativo e a análise imunológica mostrou uma alveolite linfocítica com 72% de linfócitos e uma relação CD_4/CD_8 de 3,4. As biópsias pulmonares transbrônquicas – Figs. 6 e 7 – revelaram um processo inflamatório granulomatoso epitelióide com células gigantes multinucleadas, algumas tipo Langhans e outras de tipo corpo estranho, sem necrose e com pesquisa de BAAR negativa, sendo estes achados sugestivos de inflamação granulomatosa epitelióide. Foi assim estabelecido o diagnóstico histo-

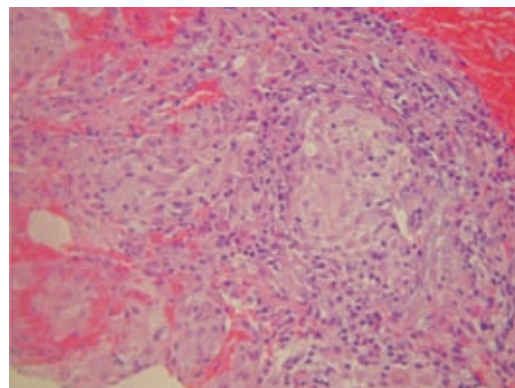


Fig. 6 – Histologia: granulomas epitelióides mal formados com células gigantes multinucleadas, abundante infiltrado inflamatório e descamação de macrófagos para os alvéolos

lógico de alveolite alérgica extrínseca, tendo feito evicção dos pássaros e sido medicada com corticoterapia sistémica na dose de 30mg/dia de deflazacort, estando actualmente com 7,5 mg/dia, melhorada.

Discussão

A semelhança clínica, imagiológica, funcional e laboratorial entre os dois casos, o seu aparecimento temporal muito próximo e em duas doentes com relações familiares e

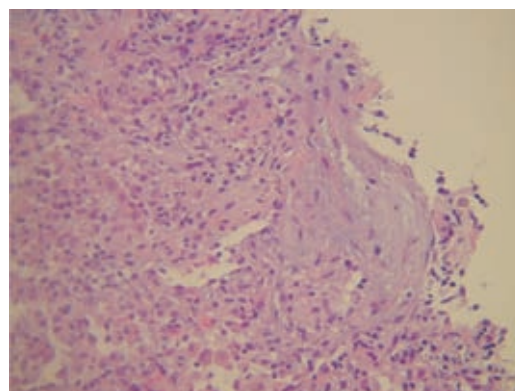


Fig. 7 – Histologia: infiltrado inflamatório difuso, descamação macrófagica e pólipos fibroblásticos

de convivência tão próximas levanta desde logo uma suspeita sobre uma etiologia comum, embora com algumas interrogações. Por um lado, no primeiro caso há dados clínicos a favor de uma alveolite alérgica extrínseca (AAE), tal como o contacto com as aves e de forma mais categórica a histologia em que o aspecto de “granulomas mal formados com pólipos fibroblásticos e um infiltrado inflamatório” mais sugere este diagnóstico³, apesar de a localização dos granulomas ser mais característica da sarcoidose – subpleurais e ao longo dos eixos broncovasculares⁴. No entanto, existem dois factores contra, que habitualmente não se vêem nesta entidade: a negatividade das precipitinas aviárias, sendo de esperar que fossem positivas, pelo menos pela exposição durante vários anos de um indivíduo que contacta de forma próxima e diária com pássaros; e o estudo imunológico do LBA com uma relação CD_4/CD_8 tão elevada que raramente aparece noutra situação que não a sarcoidose, muito menos numa AAE, em que a relação deveria estar de facto invertida³.

Por outro lado, a doente do segundo caso apresentado surge com queixas semelhantes cerca de 2 meses após o primeiro caso, o que levaria a pensar numa doença de etiologia infecciosa potencialmente transmissível ou de doenças com etiologias semelhantes já que se trata de mãe-filha e coabitantes na mesma residência e, portanto, com possíveis exposições comuns. A SACE elevada e a relação CD_4/CD_8 aumentada favorecem claramente o diagnóstico de sarcoidose, embora a biópsia pulmonar transbrônquica apresente características muito sugestivas de um processo inflamatório granulomatoso com granulomas mal formados, pólipos fibroblásticos e inflamação intensa entre os granulomas, o que é

mais frequentemente observado na AAE e não na sarcoidose.

O facto de em ambos os casos a pesquisa de precipitinas aviárias ter sido negativa não exclui esta etiologia, já que muitos doentes com AAE têm precipitinas negativas⁵; a realização do exame com antigénios específicos da(s) ave(s) em questão poderiam aumentar a rentabilidade da técnica.

No diagnóstico diferencial entre a sarcoidose e a AAE considera-se frequentemente útil o estudo imunológico do LBA, sobretudo pela relação CD_4/CD_8 ⁶, já que na primeira entidade há um predomínio de células T CD_4 e na segunda um predomínio de CD_8 . No entanto, e apesar de uma relação CD_4/CD_8 superior a 3,5 ter elevada especificidade para a sarcoidose⁷, tal nem sempre acontece, existindo casos em que esta se encontra normal ou mesmo diminuída. O mesmo sucede na AAE, em que, apesar de poucos, há alguns casos reportados em que esta relação se encontra normal ou aumentada, ao contrário do esperado⁸, e por vezes com valores tão elevados como na sarcoidose⁵. Também em ambas as entidades existe a formação de granulomas, embora de forma mais organizada na sarcoidose e menos bem formados na AAE, onde também predomina o infiltrado inflamatório intersticial linfocítico com descamação macrofágica para os alvéolos e a formação de pólipos fibroblásticos⁵, aspectos que apenas raramente se podem encontrar na sarcoidose.

Parece haver também na AAE alguns factores de susceptibilidade do hospedeiro, ainda pouco definidos, para além dos agentes etiológicos que a provocam, já que nem toda a população exposta vem a desenvolver doença, seja por exposições de intensidade diferente, seja por respostas diferentes do hospedeiro.

deiro à mesma exposição. Não se conhecem diferenças nos haplótipos HLA nos afectados pela AAE, parecendo no entanto existir uma alteração na prevalência relacionada com vários alelos HLA-DR e -DQ². Existe curiosamente uma maior prevalência de um determinado polimorfismo no promotor do TNF- α em doentes com doença do criador de pássaros², quando comparados com indivíduos expostos sem doença, e sabe-se também que o gene do TNF se encontra associado a um pior prognóstico da sarcoidose¹, sendo esta uma das principais citocinas envolvidas na formação do granuloma.

De facto, desde a altura de início das queixas, o Caso 2 faria levantar a suspeita de uma etiologia comum à do Caso 1, pelo aparecimento temporal próximo, pelo grau de proximidade e de convivência das doentes, pela história clínica e pelo contacto com periquitos, pela imagiologia e função respiratória. No entanto, quer a SACE quer a imunologia do LBA vieram tornar o quadro clínico menos claro, o que motivou o aprofundar dos casos e a tentativa de um diagnóstico definitivo com o exame anatomopatológico.

Sendo assim, estamos perante dois casos com diagnóstico histológico de alveolite alérgica extrínseca, resultante de uma exposição comum ao mesmo antigénio (nestes casos, o mais provável será o de antigénios proteicos de periquito), embora cursando

com SACE elevada e com relação CD₄/CD₈ também elevada, factores que poderiam induzir em erro e levar a um diagnóstico menos correcto de sarcoidose, já que a histologia sugere fortemente uma alveolite alérgica extrínseca em ambos os casos.

Bibliografia

1. Moller DR: Systemic sarcoidosis, *in* Fishman AP, Elias JA, Fishman JA (Eds.): Fishman's pulmonary diseases and disorders. Fourth Edition. McGraw-Hill, 2008:1125-1142.
2. Enelow RI. Hypersensitivity pneumonitis, *in* Fishman AP, Elias JA, Fishman JA (Eds.): Fishman's pulmonary diseases and disorders. Fourth Edition. McGraw-Hill, 2008:1161-1172.
3. Bagatin E, Pereira CAC, Afiune JB. Doenças granulomatosas ocupacionais. *J Bras Pneumol* 2006;32(Supl 1):S69-S84.
4. Newman LS, Wasfi YS. Sarcoidosis, *in* Costabel U, du Bois RM, Egan JJ (Eds.). Diffuse parenchymal lung disease. *Prog Respir Res Basel, Karger, 2007; 36:128-138.*
5. Lacasse Y, Cormier Y. Hypersensitivity pneumonitis. *Orph J Rare Dis* 2006; 1:25.
6. Gerke AK, Hunninghake G. The Immunology of Sarcoidosis, *in* Baughman RP, Drent M (Eds.). Sarcoidosis. *Clin Chest Med* 29 (2008):379-390.
7. Costabel U, Hunninghake GW. ATS/ERS/WASOG Statement on sarcoidosis. *Am J Respir Crit Care Med* 1999; 160:736-755.
8. Vogelmeier C. Hypersensitivity pneumonitis, *in* Costabel U, du Bois RM, Egan JJ (Eds.). Diffuse parenchymal lung disease. *Prog Respir Res Basel, Karger, 2007; 36:139-147.*