

# Caso Clínico

## Clinical Case

Ewandro LR Moura<sup>1</sup>  
Thiago A Jabuonski<sup>1</sup>  
Veronica M Amado<sup>2</sup>

### Aspectos respiratórios da doença de Pompe: Relato de caso

#### *Respiratory aspects of Pompe disease: Case report*

Recebido para publicação/received for publication: 07.04.24

Aceite para publicação/accepted for publication: 07.09.12

#### Resumo

Relatamos o caso de doente feminina, 38 anos, com diagnóstico de doença de Pompe há oito anos. Há cinco anos vinha com queixas respiratórias, evoluindo com insuficiência respiratória crónica. Em uso de CPAP (*continuous positive airway pressure*) nocturno há um ano, apresentava agravamento clínico progressivo. Veio encaminhada ao Hospital Universitário de Brasília, com descompensação respiratória e *cor pulmonale*. Iniciou-se ventilação não invasiva com dois níveis de pressões (VNI) e realizou-se polissonografia, que demonstrou a necessidade do ajuste de frequência respiratória associada aos ajustes das pressões para adequação da ventilação durante o sono. Evoluiu com melhora importante após uso da VNI.

Rev Port Pneumol 2008; XIV (1): 159-164

**Palavras-chave:** Doença de depósito de glicogénio tipo II, doença de Pompe, miopatia, insuficiência respiratória, ventilação mecânica.

#### Abstract

We report the case of a 38 years-old female patient with Pompe disease, diagnosed eight years ago. Respiratory complaints appeared five years ago progressing to chronic respiratory failure. Nocturnal CPAP (continuous positive airway pressure) was prescribed last year, presenting progressive clinical worsening. She was referred to Hospital Universitário de Brasília, on account of respiratory failure and *cor pulmonale*. Thus, she began non-invasive ventilation (NIV) with bi-level positive airways pressure, and a polysomnography showed the need of spontaneous/timed mode associated with adjustments in breathing pressures to improve ventilation during sleep. There was significant clinical improvement after NIV support was established.

Rev Port Pneumol 2008; XIV (1): 159-164

**Key-words:** Glycogen storage disease type II, Pompe disease, myopathy, respiratory failure, ventilation, mechanical.

<sup>1</sup> Alunos do curso de graduação em Medicina da Faculdade de Medicina, Universidade de Brasília, Brasília-DF

<sup>2</sup> Professor Adjunto do Departamento de Clínica Médica, Faculdade de Medicina, Universidade de Brasília – UnB, Brasília-DF

Trabalho realizado no Hospital Universitário de Brasília.

Directora: Dra. Tânia Torres Rosa.

Endereço: SGAN 605, Av. L2 Norte Brasília-DF

**Correspondência:** Veronica M Amado

SQS-315 BI-A Ap-201;

CEP: 70.384-010.

Brasília –DF

Email: veronicaamado@uol.com.br

## Introdução

A doença de Pompe ou glicogenose tipo II é um erro inato de metabolismo do glicogénio provocado pela deficiência da enzima alfa glicosidase ácida nos lisossomos<sup>1</sup>, levando ao acúmulo de glicogénio em diversos órgãos e tecidos, predominantemente no tecido muscular.

Na forma infantil, a deficiência enzimática é total, ocorrendo miopatia generalizada e cardiomegalia. A maioria dos pacientes morre antes de completar o primeiro ano de vida por insuficiência cardiorrespiratória<sup>2,3</sup>.

A forma adulta da doença tem evolução mais lenta, a deficiência enzimática é parcial (3 a 25% dos níveis normais), observa-se miopatia generalizada, usualmente com comprometimento inicial da musculatura proximal dos membros inferiores e posteriormente do diafragma e da musculatura respiratória acessória, frequentemente culminando com insuficiência respiratória<sup>4,5</sup>.

Apresentamos um caso que nos foi encaminhado ao ambulatório de hipertensão pulmonar do Hospital Universitário de Brasília, com o diagnóstico de hipertensão pulmonar e doença de Pompe.

## Relato do caso

Doente do sexo feminino, 38 anos, branca, professora, natural e procedente de Brasília-DF. Encaminhada ao ambulatório de hipertensão pulmonar do Hospital Universitário de Brasília para avaliação com a seguinte história clínica:

Há oito anos iniciou quadro de fraqueza muscular progressiva, iniciada nos membros inferiores e evoluindo para membros superiores, astenia e sonolência intensas. Associadamente queixava-se de disфонia.

Procurou atendimento médico em outro hospital, onde foi feito diagnóstico de doença de Pompe (electroneuromiografia: compatível com a presença de miopatia, provavelmente crónica e dosagem de alfa-glicosidase em fibroblastos: 26 nmoles/h/mg, valor de referência – 200 a 260nmoles/h/mg)

A doente começou a apresentar dificuldade respiratória há 5 anos, com dispneia progressiva inicialmente aos grandes esforços e há 1 ano e 6 meses com dispneia em repouso. Há um ano foi indicado o uso de ventilação não invasiva com dois níveis de pressão, entretanto, por problemas financeiros, iniciou o uso de CPAP (*continuous positive airway pressure*) durante o sono.

Há dois meses houve intensificação dos sintomas, evoluindo com dispneia paroxística nocturna, ortopneia, dor torácica aos esforços, dor em hipocôndrio direito, oligúria, agravamento significativo da dispneia (escala de Mahler = 2), aparecimento de edema em membros inferiores (MMII) simétrico, frio, compressível, inicialmente apenas nas pernas e posteriormente chegando até a raiz da coxa e abdómen. Vinha em uso de furosemida 80mg ao dia. Relatava perda ponderal de 11 kg no último ano (23% do peso corporal).

Tinha história de uso prévio, irregular, de anticoncepcional oral durante 8 anos, interrompido há 8 anos. Rinite alérgica e sinusopatia, actualmente assintomática. Três filhas, uma delas com diagnóstico de síndrome de Williams, e as outras duas hígdidas.

Ao exame apresentava-se emagrecida, com IMC: 17,3kg/m<sup>2</sup>, atrofia da musculatura proximal dos MMII (Fig. 1), com dificuldade de locomoção. Frequência cardíaca – 104bpm, pressão arterial – 110/70 mmHg e SpO<sub>2</sub> – 63% em ar ambiente. Auscultação cardíaca com ritmo regular em dois tempos,

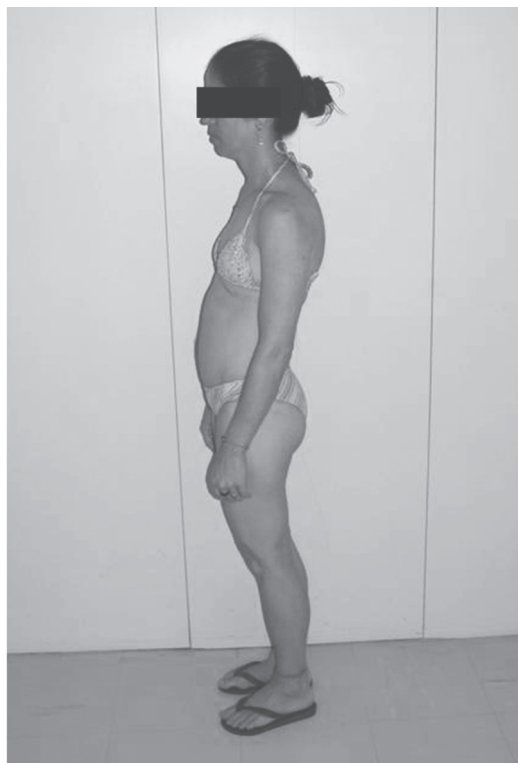

Fig. 1 – Fotografia da doente em perfil

desdobramento e hiperfonese de segunda bulha em foco pulmonar e sopro sistólico de ++/6 em focos tricúspide e aórtico acessório. Aparelho respiratório: intensa dispneia em repouso, uso de musculatura acessória e tiragem intercostal; à auscultação, murmúrio vesicular audível diminuído globalmente, sem ruídos adventícios. Abdómen: fígado era palpável a 6 cm do rebordo costal direito e em epigástrio levemente doloroso. Nos membros inferiores observava-se edema +++/4 bilateralmente depressível e sem sinais flogísticos. Diante da gravidade do quadro, a doente foi internada. Os exames complementares mostraram:

Ecocardiograma: hipertensão arterial pulmonar, com a pressão sistólica da artéria pulmonar estimada em 40mmHg e dilatação de

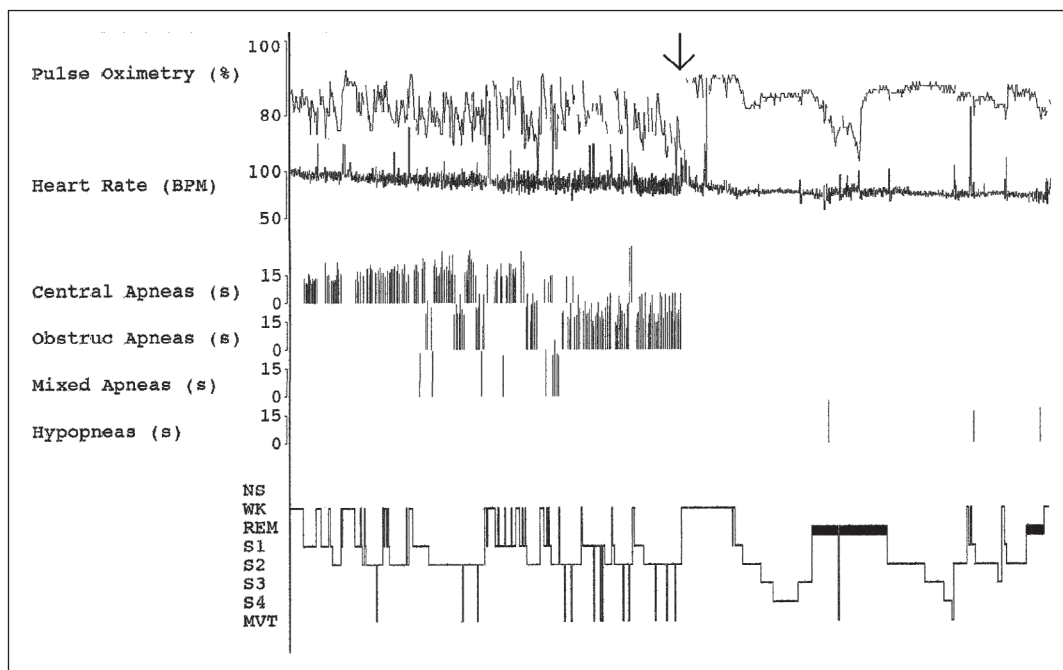
câmaras direitas, sem alterações de dimensão e contractilidade e das câmaras esquerdas.

Espirometria: Capacidade vital forçada (CVF) – 0,9L (32% do previsto); volume expirado forçado no primeiro segundo (FEV1) – 0,84L (34% do previsto) e FEV1/CVF – 94%.

Gasometria inicial: pH 7,2 PCO<sub>2</sub> 120,3 mmHg PO<sub>2</sub> 91,3 mmHg BE 12,1 HCO<sub>3</sub><sup>-</sup> 34 Saturação de O<sub>2</sub>: 95%, com FiO<sub>2</sub> de 50% sob máscara de Venturi.

Com base nestes dados, foi instituído suporte ventilatório através de ventilação não invasiva com dois níveis de pressão: EPAP (*expiratory positive airways pressure*) de 5 cm H<sub>2</sub>O e IPAP (*inspiratory positive airways pressure*) de 18 cm H<sub>2</sub>O. Apesar dos novos parâmetros ventilatórios adoptados, a doente mantinha hipoxemia nocturna, determinada por registo de oximetria nocturna. A doente foi submetida a uma polissonografia nocturna, que evidenciou intensa fragmentação do sono e predomínio de sono superficial (estágios 1 e 2 de sono NREM); dessaturações nocturnas associadas a apneias centrais (18,3 apneias por hora, levando-se em conta o tempo total de registo) e apneias classificadas como obstrutivas (16,6 apneias por hora, levando-se em conta o tempo total de registo), até ao momento em que se instituiu a frequência respiratória mandatória de 10 ciclos/min no equipamento de ventilação não invasiva. Observou-se então melhoria significativa da arquitectura do sono, com presença de sono 3 e 4 e sono REM; melhoria da oxigenação avaliada pela oximetria de pulso e praticamente desaparecimento das apneias centrais e obstrutivas (Fig. 2).

Permaneceu com estes parâmetros ventilatórios, fazendo uso nocturno da VNI e em



**Fig. 2 – Primeiro gráfico** – saturação periférica de oxigénio (superior) e frequência cardíaca (inferior); **Segundo gráfico** – Apneias obstrutivas (*Obstructive apneas*), Apneias centrais (*Central apnea*), Apneias mistas (*Mixed apneas*) e Hipopneias (*hypopneas*); **Terceiro gráfico** (hipnograma) – Acordado (WK), sono REM (REM), sono NREM: estágio 1 (S1), estágio 2 (S2), estágio 3 (S3) e estágio 4 (S4). (↓) Início do modo *spontaneous/timed* no equipamento de ventilação não invasiva, com frequência respiratória de 10 incursões respiratórias por minuto mandatórias

alguns períodos durante o dia. Actualmente apresenta dispneia aos moderados esforços, sem dispneia paroxística noturna, sem edema de extremidades.

A gasometria de controlo realizada em ar ambiente evidenciou pH: 7,48,  $PCO_2$ : 29 mmHg  $PO_2$ : 94 mmHg BE: 0  $HCO_3^-$ : 22 e saturação de  $O_2$ : 98%. O novo ecocardiograma, 3 meses e meio após o inicial, mostrou reversão dos achados sugestivos de sobrecarga e insuficiência ventricular direita. Não foi estimada a pressão da artéria pulmonar, visto que não havia mais refluxo tricúspide. O exame foi considerado normal. A doente permanece internada aguardando o processo para obtenção do equipamento de ventilação não invasiva adequado para

uso domiciliar. A terapêutica específica para a doença com a reposição enzimática ainda não pôde ser iniciada, devido ao alto custo da medicação.

### Discussão

A apresentação tardia da doença de Pompe caracteristicamente cursa com fraqueza muscular respiratória, hipoventilação, insuficiência respiratória crónica e consequentemente hipoxemia e retenção de gás carbónico. Comporta-se, portanto, de forma semelhante a outras doenças de comprometimento neuromuscular.

O surgimento de equipamentos para ventilação não invasiva (VNI) mudou a evolução

dos doentes com doenças neuromusculares e insuficiência respiratória crónica em termos de sobrevida e qualidade de vida, uma vez que invariavelmente eles evoluíam com necessidade de traqueostomia e suporte ventilatório invasivo<sup>6</sup>. Os mecanismos pelos quais a VNI beneficia as doenças neuromusculares provavelmente envolvem melhoria da mecânica ventilatória, repouso nocturno da musculatura respiratória fadigada e melhoria da sensibilidade respiratória ao CO<sub>2</sub><sup>7</sup>.

Um efeito importante é a melhoria na qualidade do sono, frequentemente comprometida, com redução de sono de ondas lentas (não REM 3 e 4)<sup>6</sup>. Normalmente durante o sono há redução dos estímulos respiratórios e aumento da resistência das vias aéreas superiores. Além disso, no sono REM ocorre atonia muscular, inclusive dos músculos acessórios da respiração, o que, somado à fraqueza diafragmática presente nestes doentes, promove períodos de hipoventilação e hipóxia nocturna, predominantemente em sono REM, mas também em sono não REM<sup>8</sup>. Ragette *et al.* correlacionaram diferentes níveis de capacidade vital com graus de hipoventilação. Observaram que a capacidade vital inferior a 60% do previsto associava-se com o desenvolvimento de hipopneias do sono REM, se inferior a 40% do previsto e com pressão inspiratória máxima inferior a 30 cm H<sub>2</sub>O correlacionava-se com hipoventilação nocturna no sono REM e também em não REM e que a maioria dos doentes com capacidade vital forçada inferior a 25% do previsto cursavam com insuficiência respiratória<sup>8</sup>. No que discutimos, a doente apresentava 32% da CVF prevista e já sinais de insuficiência respiratória.

Desta forma, a ventilação não invasiva com dois níveis de pressão é actualmente a primeira escolha para suporte ventilatório nos doentes com doenças neuromusculares.

Num estudo da Universidade de Essen, oito doentes com doença de Pompe e insuficiência respiratória apresentaram normalização da saturação nocturna de oxigénio e melhoria dos sintomas respiratórios com a utilização de ventilação não invasiva nocturna, apesar de não haver alteração do curso crónico e progressivo da doença<sup>9</sup>. Chama-se a atenção no caso apresentado para que a melhoria do padrão do sono e a redução do número de apneias centrais e obstrutivas, assim com a melhoria da hipóxia nocturna só se deu no momento em que se determinou a frequência respiratória mandatória de 10 ciclos por minuto. Os eventos classificados como apneias obstrutivas neste caso provavelmente correspondem a esforços musculares insuficientes para gerar um ciclo respiratório pelo equipamento de ventilação não invasiva, uma vez que a doente não apresentava outros factores de risco para apneia obstrutiva do sono.

Actualmente, o tratamento específico da doença de Pompe é feito com terapia de reposição enzimática. A alfa glicosidase ácida humana recombinante só foi libertada para uso e comercialização pelo FDA nos EUA em Abril de 2006 e, no Brasil, ainda não foi libertada pela ANVISA. Os trabalhos científicos e relatos de casos mostram bons resultados da terapia de reposição, com aumento da sobrevida e diminuição da necessidade de suporte ventilatório<sup>10,11</sup>. Tendo em vista a raridade da doença e o pouco tempo de libertação da medicação, a experiência com o seu uso ainda é pequena e a maioria dos dados corresponde ao tratamento da forma infantil da doença.

## Bibliografia

1. Hers HG. Alpha-Glucosidase deficiency in generalized glycogen storage disease (Pompe's disease). *Biochem J* 1963; 86:11-6.
2. Van den Hout HM, Hop W, Van Diggelen OP, Smeitink JA, Smit GP, Poll-The BT, *et al.* The natural course of infantile Pompe's disease: 20 original cases compared with 133 cases from the literature. *Pediatrics* 2003; 112(2):332-40.
3. Kishnani P, Hwu W, Mandel H, Nicolino M, Yong F, Corzo D; Infantile-onset Pompe Disease Natural History Study Group. A retrospective, multinational, multicenter study on the natural history of infantile-onset Pompe disease. *J Pediatr* 2006;148(5):671-6
4. Hagemans MLC, Winkel LPF, Hop WCJ, Reuser, AJJ, Van Doorn PA, Van der Ploeg AT. Disease severity in children and adults with Pompe disease related to age and disease duration. *Neurology* 2005; 64:2139-41.
5. Poenaru L. Approach to gene therapy of glycogenosis type II (Pompe disease). *Mol Genet Metab* 2000; 70(3):163-9.
6. Simonds AK. Recent advances in respiratory care for neuromuscular disease. *Chest* 2006; 130(6):1879-86.
7. Nickol AH, Hart N, Hopkinson NS, Moxham J, Simonds A, Polkey M. Mechanisms of improvement of respiratory failure in patients with restrictive thoracic disease treated with non-invasive ventilation. *Thorax* 2005; 60:754-60.
8. Ragette R, Mellies U, Schwake C, Voit T, Teschler H. Patterns and predictors of sleep disordered breathing in primary myopathies. *Thorax* 2002; 57(8):724-8.
9. Mellies U, Stehling F, Dohna-Schwake C, Ragette R, Teschler H, Voit T. Respiratory failure in Pompe disease: Treatment with noninvasive ventilation. *Neurology* 2005; 64:1465-7.
10. Klinge L, Straub V, Neudorf U, Voit T. Enzyme replacement therapy in classical infantile Pompe disease: results of a ten-month follow-up study. *Neuropediatrics* 2005; 36:6-11.
11. Klinge L, Straub V, Neudorf U, Schaper J, Bosbach T, Gorlinger K, *et al.* Safety and efficacy of recombinant acid alpha-glucosidase (rhGAA) in patients with classical infantile Pompe disease: results of a phase II clinical trial. *Neuromuscul Disord* 2005; 15(1):24-31.