

Nuno Cortesão¹
Ana Figueiredo²
Fernando Barata³
António Correia de Matos⁴
Carlos Janelas⁴

Derivação pericardioperitoneal no tratamento de derrames pericárdicos em doentes neoplásicos

Pericardioperitoneal shunt in the treatment of pericardial effusions in neoplastic patients

Recebido para publicação/received for publication: 05.09.22

Aceite para publicação/accepted for publication: 06.10.20

Resumo

Os derrames pericárdicos que surgem num contexto neoplásico são frequentes e apresentam dificuldades de diagnóstico e tratamento. Apesar de surgirem em doentes com neoplasia, 50% destes derrames têm uma etiologia benigna; surgem por mecanismos paralelos, indirectamente relacionados com o tumor. Os restantes (derrames pericárdicos neoplásicos – DPN) resultam do atingimento tumoral das estruturas peri ou epicárdicas e assumem, por si só, um pior prognóstico. As opções de tratamento disponíveis são várias, mas a ausência de normas orientadoras da sua aplicação tornam difícil avaliar perfis de rentabilidade, eficácia e segurança. A derivação pericardioperitoneal (DPP) é um método cirúrgico de drenagem da cavidade

Abstract

Neoplasia-related pericardial effusions are a frequent finding and pose diagnostic and therapeutic challenges. Although they appear in the context of an underlying neoplastic disease, 50% of these effusions have a benign etiology; they are indirectly caused by the tumor. The remaining cases (neoplastic pericardial effusions – NPE) derive from extension of tumoral disease to the epi and/or pericardium and have, therefore, a worst prognosis. Despite several treatment options, the lack of appropriate guidelines difficulties the evaluation of their efficacy and safety. Pericardioperitoneal shunt (PPS) is a surgical pericardial drainage method, which has demonstrated its use-

¹ Interno Complementar de Pneumologia.

² Assistente de Pneumologia

³ Assistente Graduado de Pneumologia – Serviço de Pneumologia do Centro Hospitalar de Coimbra. Director: Dr. Jorge Pires.

⁴ Chefe de Serviço – Sector de Cirurgia Torácica do Centro Hospitalar de Coimbra. Director: Dr. Carlos Janelas.

Correspondência/Correspondence to:

Centro Hospitalar de Coimbra (CHC)
Quinta dos Vales
S. Martinho do Bispo
3041-801 Coimbra

pericárdica que se tem demonstrado muito útil em DPN. No CHC, esta técnica é efectuada com o auxílio de toracoscopia videoassistida (VATS). Nos últimos 8 anos, foram submetidos a esta modalidade terapêutica 18 doentes com DPN. A técnica demonstrou ser segura, eficaz e com baixa morbidade/mortalidade.

Rev Port Pneumol 2007; XIII (1): 71-81

Palavras-chave: Derrame pericárdico, neoplasia, drenagem pericardioperitoneal, drenagem pericárdica.

fulness in the management of NPE. At the CHC, this procedure is performed under videoassisted thoracoscopic guidance (VATS). During the last 8 years, 18 patients have been submitted to this therapeutic option, which proved to be safe, efficacious and with low morbimortality rates.

Rev Port Pneumol 2007; XIII (1): 71-81

Key-words: Pericardial effusion, neoplasia, pericardioperitoneal shunt, pericardial drainage

Hoje, temos disponíveis vários métodos de tratamento que adequamos a cada situação específica, a cada doente

Introdução

Os derrames pericárdicos que surgem no contexto de patologia oncológica representam um desafio de diagnóstico e de tratamento. Sob o ponto de vista de diagnóstico, o aspecto mais importante a salientar é a necessidade de distinguir entre derrame dependente directamente da invasão do espaço pericárdico por células neoplásicas ou derrame que, apesar de surgir num doente com patologia oncológica, deriva de factores não neoplásicos (infecciosos, secundários a RT ou QT). Esta distinção tem implicações, quer no prognóstico, quer na opção terapêutica. Hoje, temos disponíveis vários métodos de tratamento que, na ausência de normas de orientação/decisão clínica, adequamos a cada situação específica, a cada doente. Habitualmente, na abordagem terapêutica de um derrame pericárdico neoplásico, temos em conta a clínica apresentada na altura do diagnóstico, a recorrência do derrame, a sua natureza e o prognóstico do doente. A melhor decisão terapêutica, sempre enquadrada na área paliativa, tem por objectivo impedir

a recidiva de derrames sintomáticos, proporcionando menos sintomas, melhor qualidade de vida e prognóstico.

A derivação pericardioperitoneal (DPP) surge como uma das opções terapêuticas disponíveis. Trata-se de um procedimento invasivo que tem como objectivo impedir a recidiva do derrame através da drenagem do líquido pericárdico directamente para a cavidade peritoneal.

A primeira parte deste trabalho pretende rever os aspectos teóricos relacionados com este tema, com particular enfoque na DPP. Posteriormente, será apresentada a experiência do Serviço de Pneumologia do CHC no tratamento de derrames pericárdicos neoplásicos utilizando este método.

Parte I

Definição

Entende-se por derrame pericárdico neoplásico (DPN) todo aquele resultante da invasão tumoral do tecido pericárdico, seja ela consequência de uma neoplasia primária seja metastática.

Epidemiologia

Os DPN representam 35% de todos os derrames pericárdicos¹. Mais de 50% dos derrames pericárdicos em doentes com história de doença oncológica são benignos². Vinte e um por cento dos doentes com doenças neoplásicas em estágio avançado apresentam derrame pericárdico maligno³. Metade dos doentes com doença oncológica progressiva e derrame pericárdico sintomático apresentam metástases pericárdicas⁴.

Na sua maioria, estes derrames resultam de metastização pericárdica secundária (cancro do pulmão, cancro da mama, melanoma maligno, linfoma e leucemia)^{1,5} (Quadro I). Numa revisão clinicopatológica de 344 casos de patologia pericárdica, verificou-se que cerca de 1/3 dos casos correspondiam a doença pericárdica neoplásica. Destes, 64% eram tumores secundários (carcinomas e linfomas), 23% tumores benignos e quistos e 13% mesoteliomas pericárdicos⁶. Outro estudo retrospecti-

vo, englobando 125 casos de tumores primários cardíacos e pericárdicos, calculou uma prevalência global de 90,5% de patologia tumoral benigna (8% de tumores pericárdicos benignos – quistos pericárdicos e teratomas) e 9,5% de tumores malignos (2,4% de mesoteliomas pericárdicos malignos)⁷.

O mecanismo fisiopatológico subjacente aos DPN resulta de: 1) extensão directa de massas tumorais localizadas em áreas contíguas ao saco pericárdico, sejam eles tumores primitivos (pulmão, timo, esófago, linfoma, coração) ou, mais frequentemente, de gânglios mediastínicos regionais⁸; 2) metastização hematogénea/linfática (mama, melanoma e pulmão). A etiologia não neoplásica no contexto de doença oncológica inclui o uso de fármacos citotóxicos (doxorrubicina), a RT, infecções oportunistas ou como manifestação paraneoplásica. Acresce ainda o facto de processos preexistentes poderem contribuir para precipitar ou agravar estes derrames por dificuldade de drenagem linfática (adenopatias mediastínicas ou RT prévia)⁵.

Metade dos doentes com doença oncológica progressiva e derrame pericárdico sintomático apresentam metástases pericárdicas

Quadro I – Etiologia e incidência dos derrames pericárdicos neoplásicos (1). Adaptado das *Normas da European Society of Cardiology*. Descrição das etiologias mais comuns de DPN e respectivas incidências (%). As percentagens são calculadas em função da população de indivíduos com derrames pericárdicos neoplásicos

Tumores primários	Raros
Tumores secundários	Frequentes
Carcinoma do pulmão	40
Carcinoma da mama	22
Carcinoma gástrico e colónico	3
Outros carcinomas	6
Leucemia e linfoma	15
Melanoma	3
Sarcoma	4
Outros tumores	7

Clínica

As queixas do doente dependem fundamentalmente do volume de líquido intrapericárdico. Nos casos de baixa pressão intrapericárdica, os sintomas podem resumir-se apenas a cansaço, fadiga e mal-estar. Em derrames mais volumosos, as queixas podem incluir dispneia, opressão retroesternal, tosse e ortopneia. Muitas vezes estas queixas são atribuídas à condição oncológica de base, sem se considerar a hipótese de derrame pericárdico em evolução. Desconhece-se que implicações prognósticas têm a apresentação clínica ou a gravidade dos sintomas⁹.

Ao exame físico, os sinais podem ser muito subtis, pouco específicos ou ausentes. A dis-

O ecocardiograma é o melhor exame complementar não invasivo para o diagnóstico de derrame pericárdico e de tamponamento

tensão venosa jugular pode não se manifestar se o doente estiver desidratado (condição frequente em doentes oncológicos); o atrito pericárdico e a febre são mais frequentes em pericardites não malignas ou secundárias à RT; a diminuição dos sons cardíacos e o pulso paradoxal são sinais tardios nem sempre associados à pericardite maligna.

O ECG revela alterações na maioria dos doentes, embora inespecíficas. Podem surgir alterações do ritmo, alterações da condução auriculoventricular, baixa voltagem do QRS, QRS de morfologia variável e com eixo eléctrico alternante, consoante a posição do doente.

A radiografia torácica pode mostrar aumento do índice cardiotorácico associado a uma silhueta cardíaca típica. Nestes doentes evidencia-se derrame pleural concomitante em 50% dos casos e envolvimento parenquimatoso em 35%.

O ecocardiograma é o melhor exame complementar não invasivo para o diagnóstico de derrame pericárdico e de tamponamento. Os critérios ecocardiográficos para diagnóstico de tamponamento cardíaco referem-se a um conjunto de alterações funcionais (colapso diastólico do ventrículo direito, incisura sistólica do ventrículo direito, inversão auricular direita) cuja identificação é consideravelmente dependente do operador. Também o ecocardiograma pode, em situações excepcionais, identificar lesões sugestivas de metástases pericárdicas, assumindo um papel na investigação etiológica.

Quando há dúvidas, a cateterização das câmaras direitas permite distinguir o tamponamento de uma síndrome da veia cava superior, de hipertensão pulmonar ou de pericardite constritiva, qualquer um deles passível de surgir num contexto neoplásico. Por ou-

tro lado, o cateterismo cardíaco direito permite a biópsia endomiocárdica, no sentido de avaliar efeitos cardiotóxicos induzidos por alguns agentes antitumorais, como a doxorubicina⁸.

Diagnóstico

A presença de derrames pericárdicos no curso de uma doença oncológica está subdiagnosticada, mercê, provavelmente, do carácter inespecífico das queixas, bem como do baixo índice de suspeição. A identificação de um derrame pericárdico sintomático obriga a uma atitude que contemple 3 níveis de abordagem: 1.º determinar a causa; 2.º aliviar os sintomas; 3.º prevenir as recidivas. A determinação etiológica do derrame baseia-se no estudo bioquímico – densidade >1015, proteínas >3,0mg/dl e relação LP/sérico >0,5, DHL >200mg/dl e relação na glicose entre o LP/sérico >0,6; este estudo permite distinguir transudados de exsudados. Na ausência de EAM, densidade >1016 e proteínas >3,0mg/dl, mesmo com uma citologia negativa para células malignas, são sugestivos de processo neoplásico.^{1,8}

Outros estudos analíticos complementam o diagnóstico – marcadores tumorais, ADA, INFγ, amplificação do ADN por PCR; citologia (positividade em 65%-85%, embora a citologia apresenta 20% de falsos negativos; a análise citométrica de ADN aumenta a sensibilidade)⁸; microbiologia (BK e demais agentes microbianos) e histologia (material de biópsia).

Geralmente, as amostras cito-histológicas são obtidas durante os procedimentos invasivos destinados a drenar o derrame. A pericardioscopia é um método que permite observar o espaço pericárdico; colher amostra de líquido para estudo citológico e outros; obter

biópsias dirigidas de áreas suspeitas do epi e pericárdio. Num estudo publicado em 1999², a pericardioscopia permitiu uma sensibilidade diagnóstica para DPN em 97%. Esta sensibilidade mostrou-se superior à obtida apenas com citologia ou com citologia associada a biópsia pericárdica cega.

Como já referenciado, a determinação etiológica assume uma importância terapêutica e prognóstica relevante. Um derrame de causa neoplásica tem um pior prognóstico quando comparado com derrames não neoplásicos. O diagnóstico precoce de um derrame pericárdico por invasão neoplásica permite tomar medidas terapêuticas adequadas, que se repercutem numa melhor qualidade de vida e num prolongamento da sobrevida^{2,10}. Os factores de risco para a sobrevida de doentes submetidos a drenagem pericárdica subxifoideia foram avaliados num estudo publicado em 2003¹¹. Neste, sugere-se que o principal factor, risco para a sobrevida a curto e longo prazo é a doença subjacente ao derrame. Por exemplo, doentes com DPN e doentes com SIDA apresentaram taxas de sobrevida e mortalidade significativamente piores do que as observadas em derrames secundários a outras doenças (insuficiência renal crónica, doenças infecciosas não SIDA, conectivopatias, etc.). Entre os pacientes com DPN, aqueles que resultavam de doença hematológica (linfoma) apresentavam uma melhor sobrevida que DPN secundários a doença oncológica por tumor sólido. Entre estes, ignora-se se o tipo histológico do tumor primitivo tem influência sobre o prognóstico e a sobrevida do doente, bem como se desconhece se a atitude terapêutica deve ser diferente consoante o perfil anatomopatológico. Impõem-se estudos que abordem esta questão.

Terapêutica

O tratamento atempado de um DPN aumenta e melhora a qualidade de vida¹. O tratamento de derrames pericárdicos neoplásicos é controverso^{12,13}. Não há consensos estabelecidos sobre a melhor opção terapêutica para cada situação, nem há estudos comparativos entre as diferentes técnicas terapêuticas disponíveis⁹. Desconhece-se, inclusivamente, se há factores preditivos de resposta ao tratamento⁹. A abordagem terapêutica pode ser delineada a dois níveis distintos:

- Dirigida ao controlo do processo primário, nomeadamente através de radioterapia e quimioterapia. A primeira tem a sua principal indicação em tumores radiosensíveis, como o linfoma e a leucemia (previne recorrência em 93%)¹. Vaitkus *et al*⁹ encontraram uma taxa de eficácia de 66,7%, mas não descrevem claramente se essa eficácia é definida pela capacidade em controlar o DPN inicial ou em prevenir as recidivas. A quimioterapia dirigida ao tumor primitivo preveniu a recidiva de DPN em 67%. Foi particularmente eficaz nos tumores primários quimiossensíveis, como carcinoma pulmonar de pequenas células, mama e linfoma. No carcinoma do pulmão de não pequenas células o resultado objectivo é limitado se não complementado por uma técnica de drenagem local. Num grupo de 46 doentes com patologia oncológica (38 com carcinoma da mama) e derrame pericárdico, depois de uma abordagem inicial por pericardiocentese terapêutica (n=36), a quimioterapia sistémica complementou o controlo local em 67% dos doentes⁹. Já em 36 doentes com carcinoma do pulmão não pequenas células (na maioria adenocarcinomas),

após pericardiocentese inicial e quimioterapia sistémica, foi necessário o recurso a outras técnicas locais de drenagem em 75% dos doentes.

- Dirigida directamente sobre o saco pericárdico. Nesta última situação, é também diferente o processo terapêutico a utilizar, dependendo da repercussão hemodinâmica causada pelo derrame: um tamponamento requer tratamento urgente, simples e eficaz, com o objectivo de melhorar a hemodinâmica (a pericardiocentese é eficaz em 85 a 93% dos casos, mas apresenta uma taxa de mortalidade de 10 a 25%)³. Um derrame recidivante requer um método simples e rápido de executar, que garanta ausência de recorrências e que não condicione complicações. Há diversas técnicas e opções terapêuticas descritas, com diferentes graus de dificuldade, taxas de sucesso, de recorrência e de complicações. Descrevem-se, de seguida, algumas dessas opções:

1 – Pericardiocentese percutânea

Realizada por via subxifoideia, a pericardiocentese é o tratamento de eleição em casos de tamponamento pericárdico (evidência B. Nível de recomendação classe I)¹ ou em casos que cursem com instabilidade hemodinâmica, sem tamponamento, uma vez que permite a evacuação rápida do líquido pericárdico. O uso de ecocardiografia para guiar o processo permitiu reduzir o número de complicações associadas, de um modo significativo (1,3-1,6%)^{1,9}. Numa série de 275 doentes com DPN¹⁴, 118 foram submetidos a pericardiocentese simples, 139 a pericardiocentese com drenagem externa prolongada e 18 a cirurgia pericárdica. Observou-se recidiva do derrame em 36%, 12% e 0%, respectivamente (p entre 1.º e

2.º grupos <0,001). A ausência de drenagem externa prolongada foi o factor preditivo de recorrência mais importante (RR, 2,42). Outros factores, entre os quais a idade, o tipo de neoplasia, a apresentação clínica e a realização de pericardiodese, não se associaram com aparecimento de recidivas. Cerca de 92% dos doentes puderam ser tratados só com pericardiocentese, com ou sem drenagem externa prolongada após 1, 2 ou 3 tentativas; os restantes foram submetidos a cirurgia para controlo do derrame pericárdico.

2 – Pericardiodese

São utilizados inúmeros agentes esclerosantes. Dividem-se fundamentalmente em: 1) agentes inespecíficos (tetraciclina – 500mg a 1g em 20cc de SF, instilada 1-2/ /dia durante 1-8 dias, apresentou uma eficácia de 84,6%. Observadas algumas complicações, como dor, arritmias, extrassístoles ventriculares e oclusão do cateter⁹; talco; doxiciclina; minociclina, OK432 – eficácia de 60%, com complicações de dor, febre, arritmias auriculares, ESV e hipotensão); 2) agentes antitumorais (teniposídeo; 5FU; bleomicina – 5-60mg geralmente em dose única; cisplatínio; tiotepa; radionuclídeos – P³², Au¹⁹⁸, ¹³¹I-HMFG2; mostarda nitrogenada; quinacrina) (8,9).

3 – Pericardiotomia subxifoideia (janela subxifoideia)

Técnica cirúrgica descrita pela primeira vez por Dominique-Jean Larrey (médico militar de Napoleão) em 1829 (Clin Chir 1829; 2: 303-37). Apresenta uma eficácia de cerca de 91,5%⁹ e uma taxa de recorrências de 12%⁴. Quando comparada com a pericardiectomia, a pericardiotomia subxifoideia

apresentou uma morbilidade significativamente menor (0% vs 50%). Concluem os autores que a pericardiotomia subxifoideia deve ser portanto o método preferido para tratamento sintomático e paliativo de DPN⁴.

4 – *Derivação pericardiopleural*

Resulta da construção de uma derivação entre a cavidade pericárdica e a pleural, que pode ser executada por toracotomia ou por VATS. Está sobretudo indicada em derrames pericárdicos recidivantes. Tem a desvantagem de requerer anestesia geral, de necessitar de toracotomia (eventualmente) e da exclusão do pulmão homolateral. Em doentes com má função pulmonar (seja por doença parenquimatosa de base, seja pelo derrame pleural que frequentemente se associa a estes estádios de doença oncológica), esta modalidade está contra-indicada. Apresenta, contudo, uma baixa morbilidade com uma eficácia de 85,7%⁹.

5 – *Pericardiotomia com balão percutâneo*

Nesta técnica faz-se uso de um balão insuflado para criar a janela pericárdica. Através da pericardiocentese subxifoideia é introduzido um balão que, quando insuflado na abertura pericárdica, atinge cerca de 30x20 mm. A janela criada permite a drenagem do líquido pericárdico para a cavidade pleural. Num estudo de 100 doentes (80 com tamponamento e 20 com derrames volumosos), esta técnica obteve uma eficácia de 87%. Estudo prospectivo mais recente apresenta eficácia de 95,7%⁹.

6 – *Pericardiectomia total ou parcial*

Opção problemática em doentes com sobrecarga limitada e em que a qualidade de

vida é o objectivo principal. Têm uma alta morbilidade com aumento do tempo de internamento. A taxa de mortalidade cirúrgica aos 30 dias é de 37,5% na pericardiectomia completa, 23,8% na parcial e de apenas 8,6% na janela subxifoideia¹⁴. A sua utilização tem escasso interesse na pericardite neoplásica não constrictiva, tendo alguma utilidade em situações de disfunção cardíaca secundária a pericardite constrictiva. Possui uma eficácia de 83,3%⁹.

7 – *Derivação pericardioperitoneal (DPP)*

A DPP é o método mais recentemente descrito. Pode ser feito sob anestesia geral, geralmente com colocação de um dreno entre o espaço pericárdico e o peritoneu¹⁵ ou com recurso a anestesia local. Estão contemplados 2 métodos: 1) Drenagem activa – implica a implantação de uma bomba de aspiração numa bolsa subcutânea construída cirurgicamente ao nível da 6.^a/7.^a cartilagens costais¹² e activada intermitentemente pelo doente. Wang utilizou este método em 4 pacientes e não registou complicações, recidivas ou mortalidade (nos 30 dias seguintes); 2) Drenagem passiva – a técnica cirúrgica prevê a construção de uma comunicação directa entre o espaço pericárdico e o peritoneu, sem recurso a qualquer tipo de material inorgânico para drenagem, consequentemente com menor risco de infecção¹³ e com menor tempo de internamento (alta possível ao fim de 24h). Em casos de má função pulmonar ou de patologia pleural não controlada, a DPP surge como boa alternativa à derivação pleuropericárdica. A DPP está absolutamente contra-indicada quando há infecção do espaço pericárdico¹².

A DPP tem sido utilizada fora de contextos neoplásicos, como, por exemplo, no caso de

derrame pericárdico recidivante em doente submetido a transplante cardíaco, descrito por Saatvedt *et al*¹⁶. Krause conclui, baseado na sua experiência, que a DPP é um método fácil, rápido, não utiliza material inorgânico e diminui o tempo de internamento¹³. Um estudo retrospectivo publicado em 1995 e incluindo 33 pacientes submetidos a DPP por derrame pericárdico neoplásico e não neoplásico, apontava para uma mortalidade aos 30 dias de 9% (sem relação com o procedimento ou com o derrame). Concluem os autores que este método é simples, seguro, eficaz e que pode ser aplicado em, virtualmente, qualquer tipo de derrame pericárdico, incluindo situações de tamponamento¹⁷.

A utilização da VATS para a construção da DPP¹⁸ ou de derivações pleuropericárdicas³ tem sido recentemente descrita. A DPP com VATS tem apresentado baixa taxa de complicações pós-operatórias, períodos de internamento curtos com reversão completa dos sintomas e sinais de tamponamento e melhoria da qualidade de vida¹⁶.

O Quadro II apresenta as taxas de eficácia (ausência de recidiva do derrame) para alguns dos métodos anteriormente descritos⁵. As normas de actuação em patologia pericárdica da Sociedade Europeia de Cardiologia¹ propõem, para os derrames de origem neoplásica sem tamponamento, um plano de tratamento sequencial: (1) Tratamento antineoplásico sistémico como terapêutica de base. Permite prevenir recidivas em até 67% dos casos (evidência B; nível de recomendação classe I); (2) Pericardiocentese com intuito diagnóstico e terapêutico (evidência B; nível de recomendação classe IIa); (3) Esclerose (evidência B; nível de recomendação classe IIa). A evidência aponta o cisplatínio como

Quadro II – Eficácia aos 3 meses de algumas técnicas terapêuticas para controlo de DPN⁵. Deste quadro destaca-se a baixa eficácia da pericardiocentese simples. Esta técnica, quando efectuada de forma isolada, é inadequada para um controlo eficaz de DPN

Técnica	Eficácia aos 3 meses (%)
Pericardiocentese	10
Pericardiocentese com esclerose	75
Janela subxifoideia	86
Toracoscopia com janela	95
Toracotomia com janela	90
Derivação pleuroperitoneal	90

a melhor opção para pericardiocentese em derrames cujo tumor primitivo é pulmonar. O mesmo acontece com o tiotepa para o cancro da mama. A tetraciclina controla em 85%, mas associa-se a um maior número de complicações. Para além disso, a tetraciclina, a minociclina, a bleomicina e a doxiciclina podem induzir pericardite constrictiva em sobreviventes de longo prazo.

A pericardiotomia subxifoideia está indicada quando a pericardiocentese não pode ser feita (evidência B; nível de recomendação classe IIb). A derivação pleuropericárdica apresenta mais complicações e não oferece vantagens quando comparada com a pericardiocentese ou a pericardiotomia subxifoideia.

Parte II

Experiência do Centro Hospitalar de Coimbra

População (Quadro III)

Desde 1998 realizaram-se no Sector de Cirurgia Torácica 18 derivações pericardioperitoneais, correspondendo a 10 homens e 8 mulheres.

DERIVAÇÃO PERICARDIOPERITONEAL NO TRATAMENTO DE DERRAMES PERICÁRDICOS EM DOENTES NEOPLÁSICOS

Nuno Cortesão, Ana Figueiredo, Fernando Barata, António Correia de Matos, Carlos Janelas

Quadro III – Caracterização de variáveis demográficas e clínicas relativas ao grupo de doentes submetidos a DPP no Serviço de Pneumologia do CHC

n (♂:♀)	18 (10:8)
Idade média	54,6 (40-70)
Tumor primitivo	
Adenocarcinoma pulmonar	14
Adenocarcinoma da mama	4
Apresentação clínica inicial	
Dispneia + desconforto précordial	15
Tamponamento cardíaco	7
Pleurisia metastática	13 (7 submetidos a pleurodese)
RT torácica	2 (neoplasia da mama)
Ecocardiograma transtorácico	
Derrame volumoso	11 (6 com tamponamento)
Derrame moderado	7

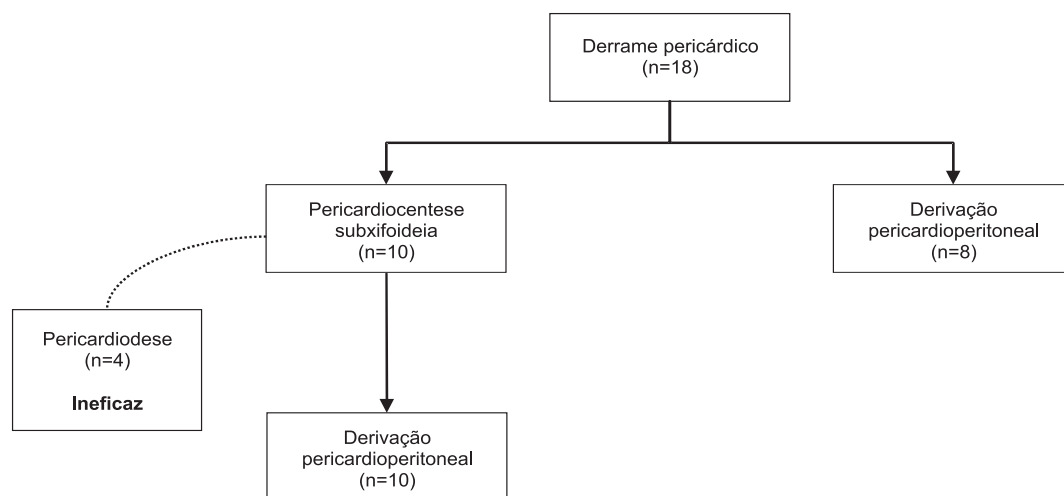
A idade média foi de 54,6 anos (40-70). Em 14 doentes, o carcinoma primitivo era pulmonar – adenocarcinoma. Os restantes eram adenocarcinomas primitivos da mama.

A dispneia progressiva, associada a um aperto ou desconforto retroesternal é referida em 84% dos doentes. Em 7 doentes havia hipotensão, distensão jugular e colapso hemodinâmico. Treze doentes tinham patologia pleural neoplásica associada (6 com derrame pleural livre e 7 com derrame pleural já controlado – pleurodese com tetraciclina e talco). Catorze doentes tinham já cumprido vários ciclos de quimioterapia sistémica. Duas doentes com neoplasia da mama tinham antecedentes de radioterapia torácica. Oito doentes possuíam TAC torácica contemporânea, reveladora do derrame pericárdico, mas pouco esclarecedora da urgência na drenagem. O ecocardiograma cardíaco prévio, realizado em todos os doentes (< 72 horas), mostrava, em 11, derrame volumoso, seis dos quais com sinais de tamponamento. Nos sete restantes revelaram derrame moderado sintomático.

Resultados (Quadro IV)

Em 10 dos 18 doentes, a abordagem terapêutica inicial foi a pericardiocentese subxifoideia, com evacuação média de 650 cc de

Quadro IV – Esquema representativo da abordagem terapêutica dos derrames pericárdicos na população estudada



líquido (deixado cateter para eventual esclerose). Em 4, realizou-se pericardiodesse com tetraciclina, sem resultado. Por persistência de drenagem elevada, optou-se, nestes dez doentes, pela derivação pericardioperitoneal. Em 8 dos 18, pela gravidade da situação optámos, desde logo, pela derivação pericardioperitoneal. Em todos, o estudo citológico e/ou histológico de líquido/fragmento pericárdico comprovaram o derrame como neoplásico. Não houve morbidade nem mortalidade peri-operatórias (aos 30 dias). A maioria das derivações foi executada por toracotomia clássica (13; 72,2%); as restantes (5; 27,8%) foram construídas por VATS. Todos referenciaram franca melhoria sintomática. A sobrevida média foi de cerca de 13 semanas. Deste grupo tivemos 6 doentes com sobrevida superior a 24 semanas.

Conclusão

Os derrames pericárdicos em indivíduos com patologia oncológica são uma patologia frequente, com particularidades de diagnóstico e tratamento. Não obstante, a sua identificação correcta e atempada é dificultada por uma clínica que, frequentemente, se apresenta de forma inespecífica. Por este facto, esta hipótese de diagnóstico nem sempre é equacionada na avaliação inicial. O ecocardiograma transtorácico surge como o meio de diagnóstico não invasivo mais útil e eficaz para diagnóstico de derrame pericárdico. Permite, por outro lado, avaliar variáveis hemodinâmicas, em particular as situações de tamponamento. Quanto à sua natureza, a clara distinção entre derrame neoplásico e não neoplásico é importante, tendo em conta o pior prognóstico associado ao primeiro. Neste contexto, os exames citológico e anatomopatológico assumem particular relevância.

As diferentes modalidades terapêuticas dividem-se em 2 grupos – técnicas de drenagem pericárdica; modalidades de terapêutica sistémica (QT e RT). As diversas técnicas de drenagem local apresentam diferentes taxas de sucesso. A pericardiocentese subxifoideia constitui a técnica de eleição para tratamento de tamponamento pericárdico ou de derrame que, apesar de não ter critérios de tamponamento, se associa a instabilidade hemodinâmica. É também apontada pela Sociedade Europeia de Cardiologia como o procedimento de 1.^a linha na abordagem diagnóstica e terapêutica de derrames pericárdicos não agudos. De qualquer forma, não existem normas de orientação que proponham metodologias de abordagem diagnóstica e terapêutica. Surgem algumas questões sem resposta conclusiva:

1. De todos os derrames pericárdicos em doentes oncológicos, quais são os que merecem investigação adicional?
2. No caso da punção pericárdica para diagnóstico, basta a citologia, ou, tal como é apontado num dos estudos, deve fazer-se biópsia pericárdica?
3. Quando e que métodos seleccionar para tratamento derrame pericárdico? Se, para situação de instabilidade hemodinâmica a resposta é simples, como proceder nos outros casos em que há preservação cardiocirculatória?
4. Qual o papel da QT e RT?

A DPP é um dos procedimentos propostos para tratamento de derrames pericárdicos recidivantes. A experiência do CHC no controlo de derrames através de DPP, apesar de se basear num grupo pequeno (n=18), tem sido boa. Na realidade, à semelhança do que

Não existem normas de orientação que proponham metodologias de abordagem diagnóstica e terapêutica

