

Sara Martins¹
Sandra Valente¹
Teresa Nunes David²
Luísa Pereira²
Celeste Barreto³
Teresa Bandeira³

Derrame pleural complicado na criança – Abordagem terapêutica

Complicated pleural effusion in children – Therapeutical approach

Recebido para publicação/received for publication: 05.10.28

Aceite para publicação/accepted for publication: 06.09.08

Resumo

A abordagem do derrame pleural parapneumónico complicado, em idade pediátrica, permanece controversa. As opções terapêuticas incluem antibioticoterapia e drenagem pleural contínua, instilação intrapleural de fibrinolíticos, videotoracoscopia e toracotomia com descorticação. O objectivo deste estudo foi rever, avaliar e actualizar a abordagem ao derrame pleural complicado. Procedeu-se à revisão retrospectiva dos processos clínicos das crianças internadas na UPP por derrame pleural complicado entre 1992 e 2003. Foram incluídos 25 doentes, com idade média (\pm DP): 37,4 (\pm 37,0) meses, sendo 15/25 (60%) do sexo masculino. A identificação do agente foi possível em 17/25 (68%) casos [*S. aureus*

Abstract

Pediatric management of complicated pleural effusion (CPE) remains controversial. Different approaches include antibiotics and chest tube drainage alone or the use of fibrinolytics, videothorascoscopy (VTC) and surgical decortication through thoracotomy.

The aim of the present study was to review, evaluate and update technical approach to CPE. We retrospectively reviewed the clinical files of children admitted to the Pediatric Respiratory Ward between 1992 and 2003 with the diagnosis of CPE. Twenty-five patients were included [15 male (60%)]. Mean (\pm SD) age was 37,4 (\pm 37,0) months. Bacteria were

¹ Interna de Internato Complementar de Pediatria / Resident of Paediatrics

² Assistente Hospitalar de Pediatria / Hospital Assistant, Paediatrics

³ Assistente Hospitalar Graduada de Pediatria / Hospital Assistant, Consultant Paediatrics

Correspondência/Correspondence to: Teresa Bandeira

Unidade de Pneumologia Pediátrica (UPP)

Clínica Universitária de Pediatria

Director de Serviço: Prof. Doutor J. Gomes Pedro

Hospital de Santa Maria

Avenida Professor Egas Moniz

1649-035 LISBOA

teresa.bandeira@hsm.min-saude.pt



DERRAME PLEURAL COMPLICADO NA CRIANÇA – ABORDAGEM TERAPÊUTICA

Sara Martins, Sandra Valente, Teresa Nunes David, Luísa Pereira, Celeste Barreto, Teresa Bandeira

6/17 (35%), *St. pneumoniae* 5/17 (29%)], no líquido pleural em 16/17 (94%) casos. Todos os doentes realizaram toracocentese e antibioticoterapia sistémica. A drenagem pleural contínua foi instituída em 22/25 (88%) casos com duração média (\pm DP): 14,2 (\pm 7,8) dias; em 1 caso houve instilação de fibrinolíticos intrapleurais e em 11/25 (44%) realizou-se toracotomia com descorticação. Um doente foi submetido a videotoracoscopia primária. A duração média de internamento (\pm DP) foi de 30,4 (\pm 15,1) dias e não ocorreram óbitos. A experiência do centro é determinante na abordagem escolhida e na rapidez de actuação. Provavelmente ambas influenciam o prognóstico imediato.

Rev Port Pneumol 2007; XIII (1): 53-70

Palavras-chave: Derrame pleural, empiema pleural, criança.

identified in 17/25 (68%) [*S. aureus* in 6/17 (35%), *St. pneumoniae* in 5/17 (29%)], 16/17 (94%) in the pleural fluid. Twenty-five children were treated with antibiotics and thoracocentesis (100%). Chest tube drainage was required in 22/25 (88%) with mean (\pm DP) duration of 14,2 (\pm 7,8) days. Fibrinolytics were employed in 1 only case and surgical decortication in 11/25 (44%). One patient (4%) was submitted to primary VTC. Median length of stay was 30,4 (\pm 15,1) days and no deaths were recorded. Center skills in CPE management are critical on the choice of the technique and the timing of approach. This seems to influence immediate prognosis.

Rev Port Pneumol 2007; XIII (1): 53-70

Key-words: Pleural effusion, pleural empyema, child.

Introdução

A pneumonia bacteriana na criança acompanha-se frequentemente de derrame pleural¹, com percentagens descritas que rondam os 40% de casos². Com frequência, este derrame é estéril e de pequenas dimensões e resolve com a terapêutica antibiótica dirigida à pneumonia subjacente. Em alguns casos, no entanto, ocorre infecção do líquido pleural pelo agente etiológico e desenvolve-se derrame pleural complicado que, na ausência de tratamento dirigido, evolui em 3 fases ao longo de 3 a 4 semanas. Na fase inicial, ou fase exsudativa, existe líquido pleural, um fluido claro e baixa celularidade. Seguidamente, na fase fibrinopurulenta, ocorre acumulação intrapleural de fibrina e de célu-

Introduction

Bacterial pneumonia in children is often associated to pleural effusion in around 40% of cases². The effusion is usually sterile, small sized and cleared up by antibiotics used to treat the subjacent pneumonia. In some cases, however, an infection of the pleural fluid occurs, caused by an aetiological agent and this leads to complicated pleural effusion which evolves through three stages in 3-4 weeks if not specifically treated. In the initial or exsudative stage there is pleural fluid which is clear and with a low cellularity. This is followed by the fibrinopurulent stage, with an intrapleural build up of fibrin and cells with septum formation. The last phase is the organised





DERRAME PLEURAL COMPLICADO NA CRIANÇA – ABORDAGEM TERAPÊUTICA

Sara Martins, Sandra Valente, Teresa Nunes David, Luísa Pereira, Celeste Barreto, Teresa Bandeira

las com formação de septos. Por fim, na fase organizada, há deposição de fibroblastos e formação de uma membrana fibrosa espessa que encarcera o pulmão, impedindo a sua expansão e o normal funcionamento³.

O derrame pleural parapneumónico considera-se complicado⁴⁻⁸ na presença de pH inferior a 7,21⁹, agente microbiológico¹⁰ ou formação de septos ou loculações^{11,12} no líquido pleural. Nestas situações, a terapêutica antibiótica é insuficiente para a resolução da infecção e há necessidade de uma abordagem terapêutica específica com evacuação do espaço pleural¹³.

A abordagem terapêutica óptima dos derrames pleurais parapneumónicos complicados (DPPC), na criança, permanece controversa^{14,15} e há uma grande variabilidade na abordagem terapêutica entre os centros de referência. As opções incluem uma abordagem conservadora com antibióticos em combinação com toracocentese⁴ ou com drenagem pleural contínua^{5,16} e estratégias mais activas, como a instilação intrapleural de fibrinolíticos^{6,17,18}, a realização de videotoracoscopia^{19,20} ou de toracotomia com descorticação^{21,22}.

A padronização da abordagem terapêutica do DPPC é problemática porque, por um lado, o derrame pleural complicado não constitui uma entidade clínica única, mas antes um espectro contínuo, entre o derrame pleural livre ou com poucos septos e o derrame organizado com membrana fibrinosa²³; por outro lado, existe uma enorme variabilidade de evolução clínica dependente da virulência do agente e de factores do hospedeiro. A abordagem de DPPC deve ser individualizada de acordo com a fase clínica em que se encontra, o que determina dificuldades acrescidas à criação de linhas orientadoras na abordagem destes doentes²⁴.

stage and in this there is a deposit of fibroblasts and the forming of a thick fibrous membrane which surrounds the lung, preventing its normal expansion and function³.

Parapneumonic pleural effusion is considered as complicated⁸ if there is a pH lower than 7.21⁹, a microbiological agent¹⁰ or the formation of septum or loculations^{11,12} in the pleural fluid. In these situations antibiotic therapy is insufficient to treat the infection and a specific therapeutic approach is required with evacuation of the pleural cavity.

The optimum therapeutic approach to complicated parapneumonic pleural effusion remains controversial^{14,15} and there is great divergence between experts in the field. The options include the conservative approach of antibiotics in combination with thoracocentesis⁴ or continuous pleural drainage^{5,16} and more active strategies such as the intrapleural instillation of fibrinolytics^{6,17,18}, and the use of videothoracoscopy^{19,20} or thoracotomy with decortication^{21,22}.

The pattern of therapeutic approach to complicated parapneumonic pleural effusion is problematic, as firstly it is not a single clinical entity, but rather a continuous spectrum between free pleural effusion, with little septum, and organized effusion with fibrinous membrane²³. On the other hand, enormous variation exists in the clinical evolution depending on the virulence of the agent and host factors. The approach to complicated parapneumonic pleural effusion must be tailored to its clinical stage, which leads to increased difficulties in laying down guidelines for treating these patients²⁴.

O derrame pleural parapneumónico considera-se complicado na presença de pH inferior a 7,21, agente microbiológico ou formação de septos ou loculações no líquido pleural

A padronização da abordagem terapêutica do DPPC é problemática





DERRAME PLEURAL COMPLICADO NA CRIANÇA – ABORDAGEM TERAPÊUTICA

Sara Martins, Sandra Valente, Teresa Nunes David, Luísa Pereira, Celeste Barreto, Teresa Bandeira

Neste estudo pretendemos rever a experiência da Unidade na abordagem terapêutica do derrame pleural parapneumónico complicado em idade pediátrica, analisar os resultados obtidos e instituir linhas de actuação coerentes facilitadoras da abordagem diagnóstica e terapêutica.

Material e métodos

Efectuou-se revisão retrospectiva dos processos clínicos das crianças internadas na Unidade de Pneumologia Pediátrica com o diagnóstico de derrame pleural parapneumónico complicado no período compreendido entre Abril de 1992 e Agosto de 2003.

Foram considerados como critérios de inclusão a presença de pelo menos um dos seguintes critérios, utilizados por diversos autores⁴⁻⁸:

1. Líquido pleural com aspecto purulento
2. Líquido pleural com pH<7,21
3. Líquido pleural em que se identificou agente etiológico
4. Presença de loculações na ecotomografia ou tomografia computadorizada torácicas.

Foram excluídos os doentes cujo derrame pleural complicado era um derrame específico (tuberculose pleural).

Para cada caso procedeu-se à colheita dos dados do processo clínico, incluindo dados demográficos, sintomas na apresentação, avaliação laboratorial e imagiológica, terapêutica instituída, complicações e duração de internamento. Os dados foram inseridos em base de dados Microsoft Excell® 2002.

Resultados

Entre 1992 e 2003 foram internadas na Unidade de Pneumologia Pediátrica do Serviço de Pediatria do Hospital de Santa Maria 25 crianças com o diagnóstico de derrame pleu-

In this study we aimed to review the Unit's experience in treatment of complicated parapneumonic pleural effusion in children, analyse the results obtained and establish coherent plans of action to facilitate diagnosis and therapy.

Methods

A retrospective review was carried out on the case studies of children admitted to the Paediatric Pulmonology Unit between April 1992 and August 2003 with a diagnosis of complicated parapneumonic pleural effusion.

Inclusion factors considered were the presence of at least one of the following criteria, used in a number of other studies⁴⁻⁸:

1. Pleural fluid with purulent appearance
2. Pleural fluid with pH<7.21
3. Pleural liquid with identified aetiologic agent
4. Loculations present in ecotomography or thoracic tomography

Patients whose complicated pleural effusion was a specific effusion (pleural tuberculosis) were excluded.

Case file information was collected on each case, including data on demography, presentation symptoms, laboratory and image assessment, therapy adopted, complications and length of admission. The information was entered into a Microsoft Excell® 2002 database.

Results

Twenty children were admitted to the Paediatric Pulmonology Unit at Hospital Santa Maria between 1992 and 2003 with a diagnosis of complicated parapneumonic





DERRAME PLEURAL COMPLICADO NA CRIANÇA – ABORDAGEM TERAPÊUTICA

Sara Martins, Sandra Valente, Teresa Nunes David, Luísa Pereira, Celeste Barreto, Teresa Bandeira

ral parapneumónico complicado (média de 2,1 casos por ano). Das 25 crianças, 10 (40%) eram do sexo feminino e 15 (60%) do sexo masculino, com idades compreendidas entre um mês e 13 anos [mediana 30 meses; média (\pm DP) 37,4 (\pm 37) meses].

Os sintomas mais frequentes, febre, tosse, dificuldade respiratória e toracalgia, tiveram início entre 1 e 12 dias [mediana 4,0 dias; média (\pm DP) 4,1 (\pm 2,8) dias] antes do internamento (Quadro I). Dez casos (40%) foram referenciados de hospitais distritais.

Todos os doentes foram submetidos a avaliação laboratorial à entrada, a qual revelou elevação da proteína C reactiva entre 7,3 e 45,0 mg/dL [mediana 23,5 mg/dL; média (\pm DP) 26,7 (\pm 10,6) mg/dL] e contagem de leucócitos entre 5750 e 33300/uL [mediana 18200/uL; média (\pm DP) 19033 (\pm 8190) / uL]. Verificou-se a existência de leucocitose (>15000 /uL) em 19/25 (76%) dos doentes. A avaliação radiológica revelou derrame pleural unilateral em todos os casos. À entrada, apenas 12/25 (48%) dos casos apresentaram derrame pleural na radiografia de tórax. Dos restantes casos, 10 (40%) apresentaram opacificação unilateral à entrada, 1 (4%) apresentou opacificação bilateral e 2 (8%) radiografia de tórax sem alterações.

O diagnóstico de derrame pleural parapneumónico complicado realizou-se 0 a 10 dias

pleural effusion; an average of .1 cases per year. Of the 25 children, 10 (40%) were female and 15 (60%) male, with ages varying from 1 month to 13 years (median 30 months; average (\pm SD) 37.4 (\pm 37) months).

The most frequent symptoms, (fever, cough, respiratory difficulty and thoracalgia), began between one and 12 days [median 4.4 days; average (\pm SD) 4.1 (\pm 2,8) days]. Ten cases (40%) were referred from district hospitals. All patients underwent laboratory tests on admission that revealed high levels of C-reactive protein [between 7.3 and 45.0 mg/dL (median 23.5 mg/dL; average (\pm SD) 26.7 (\pm 10.6) mg/dL] and leukocyte counts between 5750 and 33300/uL (median 18200/uL; average (\pm SD) 19033 (\pm 8190) /uL). Leukocytosis (>15000 /uL) was seen in 19/25 (76%) of patients.

Radiology evaluation revealed unilateral pleural effusion in all cases. On admission only 12/25 (48%) of cases presented pleural effusion in thorax X-ray. Of the remaining cases, 10 (40%) presented unilateral opacification on admission, one (4%) presented bilateral opacification and two (8%) showed altered thorax X-ray.

Diagnosis of complicated parapneumonic pleural effusion was carried out 0 to 10 days

Quadro I – Sintomatologia antes do internamento

Sintomas	N.º de doentes (n=25) (%)
Febre ($>38^{\circ}\text{C}$)	25 (100%)
Dificuldade respiratória	17 (68%)
Tosse	13 (52%)
Toracalgia	5 (20%)

Table I – Pre- hospitalization symptoms

Symptoms	Number of patients (n=25) (%)
Fever ($>38^{\circ}\text{C}$)	25 (100%)
Respiratory difficulty	17 (68%)
Cough	13 (52%)
Thoracalgia	5 (20%)





DERRAME PLEURAL COMPLICADO NA CRIANÇA – ABORDAGEM TERAPÊUTICA

Sara Martins, Sandra Valente, Teresa Nunes David, Luísa Pereira, Celeste Barreto, Teresa Bandeira

após o internamento [mediana 1,0 dias; média (\pm DP): 2,2 (\pm 2,7) dias].

Durante o internamento, 19/25 (76%) casos realizaram exames complementares de imagem adicionais para avaliação do derrame pleural complicado. Ecotomografia torácica foi realizada na avaliação inicial do derrame pleural complicado em 11/19 (58%) doentes com evidência de derrame com loculações em 7/11 (64%) casos. A tomografia axial computadorizada torácica foi realizada em 16/19 (84%) doentes com evidência de loculações em 11/16 (69%) casos. Em 8 casos os doentes realizaram ecotomografia e tomografia axial computadorizada, com coincidência de achados.

Todos realizaram toracocentese diagnóstica, cuja avaliação bioquímica foi sugestiva de derrame pleural complicado com pH inferior a 7,21 em todos os doentes (Quadro II). O agente etiológico foi identificado em 17/25 (68%) doentes, mais frequentemente: *Staphylococcus aureus* em 6/17 (35%) casos e *Streptococcus pneumoniae* em 5/17 (29%) (Quadro III). A identificação microbiológica realizou-se mais frequentemente no líquido pleural [16/17

after admission (median 1.0 days; average (\pm SD): 2.2 (\pm 2.7) days).

During hospital stay 19/25 (76%) cases were submitted to complementary imaging tests to evaluate complicated pleural effusion. Thoracic ectomography was undertaken in the initial evaluation of complicated pleural effusion in 11/19 (58%) of patients with evidence of effusion with loculations in 7/11 (64%) of cases. Computerized axial tomography of thorax was made in 16/19 (84%) of patients with evidence of loculations in 11/16 (69%) cases. In eight cases, patients were evaluated by ecotomography and computed axial tomography with a concurrence of findings.

All the patients were submitted to diagnostic thoracocentesis whose biochemical evaluation suggested complicated pleural effusion with pH below 7.21 in all patients (Table II).

The aetiological agent was identified in 17/25 (68%) of patients, most frequently *Staphylococcus aureus* in 6/17 (35%) cases and *Streptococcus pneumoniae* in 5/17 (29%) of cases (Table III). Microbiological identification was made most frequently in pleural fluid,

Quadro II – Exame bioquímico do líquido pleural

	pH	Glicose (mmol/L)	LDH (UI/L)
Média (\pm DP)	6,81 (\pm 0,24)	0,66 (\pm 1,14)	6052 (\pm 6440)
Mediana (variação)	6,8 (6,4-7,18)	0,21 (0-3,92)	3636 (390-22 330)

Table II – Biochemical examination of pleural fluid

	pH	Glycose (mmol/L)	LDH (UI/L)
Average (\pm SD)	6.81 (\pm 0.24)	0.66 (\pm 1.14)	6052 (\pm 6440)
Median (variation)	6.8 (6.4-7.18)	0.21 (0-3.92)	3636 (390-22330)



DERRAME PLEURAL COMPLICADO NA CRIANÇA – ABORDAGEM TERAPÊUTICA

Sara Martins, Sandra Valente, Teresa Nunes David, Luísa Pereira, Celeste Barreto, Teresa Bandeira

Quadro III – Identificação do agente etiológico

Agente etiológico	N.º de doentes (n=17) (%)	Local do isolamento
<i>S. aureus</i>	6 (35%)	LP
<i>St. pneumoniae</i>	5 (29%)	LP
<i>St. pyogenes</i>	2 (12%)	LP; LP e HC
<i>H. influenzae</i>	2 (12%)	LP; LP e HC
<i>Ps. aeruginosa</i>	1 (6%)	HC
<i>Acinetobacter</i> spp	1 (6%)	LP

LP – líquido pleural; HC – hemocultura.

Table III – Identification of aetiological agent

Aetiological agent	Number of patients (n=17) (%)	Place of isolation
<i>S. aureus</i>	6 (35%)	PF
<i>St. pneumoniae</i>	5 (29%)	PF
<i>St. pyogenes</i>	2 (12%)	PF;PF and BC
<i>H. influenzae</i>	2 (12%)	PF; PF and BC
<i>Ps. aeruginosa</i>	1 (6%)	BC
<i>Acinetobacter</i> spp	1 (6%)	PF

PF – pleural fluid; BC – blood culture.

(94%) casos]. Verificou-se isolamento de agente microbiológico em hemocultura em 3/17 (18%) casos.

Todos os doentes realizaram toracocentese evacuadora inicial e iniciaram antibioticoterapia sistémica empírica (Quadro IV). A antibioticoterapia empírica inicial consistiu em aminopenicilina (ampicilina) em 5/25 (20%) casos, cefalosporina (cefuroxima ou ceftriaxone) em 18/25 (72%) ou penicilina anti-estafilocócica (flucloxacilina) em 2/25 (8%), associada a aminoglicosídeo (gentamicina) em 17/25 (68%) casos. A terapêutica antibiótica foi reajustada em 13/17 casos em que foi isolado agente etiológico para: penicilina G (2 casos por isolamento de *Streptococcus pyogenes*), flucloxacilina (4 casos por isolamento de *Staphylococcus aureus*),

16/17 (94%) cases). Isolation of the microbiological agent in blood culture was seen in 3/17 (18%) of cases.

All patients were submitted to thoracocentesis on admission and started empirical antibiotic treatment (Table IV). Initial antibiotic therapy consisted of aminopenicillin in 5/25 (20%) of cases, cephalosporin in 18/25 (72%) of cases of anti-staphylococcus penicillin (flucloxacillin) in 2/25 (8%) of cases, associated to aminoglycoside in 17/25 (68%) of cases. Antibiotic treatment was adjusted in 13/17 cases in which the aetiological agent was isolated to: G penicillin (two cases for isolation of *Streptococcus pyogenes*), flucloxacillin (four cases for isolation of *Staphylococcus aureus*), cephalosporin (two cases for isola-



DERRAME PLEURAL COMPLICADO NA CRIANÇA – ABORDAGEM TERAPÊUTICA

Sara Martins, Sandra Valente, Teresa Nunes David, Luísa Pereira, Celeste Barreto, Teresa Bandeira

Quadro IV – Antibioticoterapia realizada

Antibióticos	N.º de doentes (n=25) (%)
Ampicilina e gentamicina	5 (20%)
Ceftriaxone/cefuroxime	8 (32%)
Ceftriaxone/cefuroxime e gentamicina	10 (40%)
Flucloxacilina e gentamicina	2 (8%)

Table IV – Antibiotic treatment used

Antibiotics	Number of patients (n=25) (%)
Ampicilin gentamicin	5 (20%)
Ceftriaxone/Cefuroxime	8 (32%)
Ceftriaxone/Cefuroxime and gentamicin	10 (40%)
Flucloxacillin and gentamicin	2 (8%)

cefalosporina (2 casos por isolamento de *Haemophilus influenzae* e 1 por isolamento de *Streptococcus pneumoniae*) e vancomicina (2 casos por isolamento de *Streptococcus pneumoniae*). Em dois casos em que foi identificado agente microbiológico a terapêutica antibiótica empírica foi alterada antes da identificação do agente, por agravamento clínico, para vancomicina (1 caso a *Acinetobacter* spp) e para imipenem (1 caso a *Pseudomonas aeruginosa*) e não foi alterada posteriormente. Nos casos em que não houve identificação de agente etiológico, houve alterações da terapêutica antibiótica empírica em 4/8 casos, por agravamento clínico, com associação de flucloxacilina (2 casos), vancomicina (1 caso) e clindamicina (1 caso).

A terapêutica antibiótica foi mantida por um período total que variou entre 14 e 45 dias [mediana 34 dias; média (± DP) 31,4 (± 9,9) dias]. Concomitantemente com a terapêutica antibiótica, 22/25 (88%) doentes foram submetidos a drenagem pleural contínua desde o início [duração 4-29 dias; mediana 13 dias; média (± DP) 14,2 (± 7,8) dias]. Verificaram-se complicações em 8/22 (36%) doentes com drenagem pleural contínua, tendo sido o pneumotórax a complicação mais frequente (Quadro V). O aparecimento de complicações motivou a realização de intervenção cirúrgica em 5/8 (62,5%) casos; nos 3 doentes restantes (37,5%) houve resolu-

tion of *Haemophilus influenzae* and one case for *Streptococcus pneumoniae*) and vancomycin (two cases of isolation of *Streptococcus pneumoniae*). In two cases where the microbiological agent was identified, the empirical antibiotic therapy was altered before the identification of the agent due to clinical deterioration, to vancomycin (one case of *Acinetobacter* spp) and to imipenem (one case of *Pseudomonas aeruginosa*) and were not altered later. In cases where the aetiological agent was not identified there were changes in empirical antibiotic therapy in 4/8 cases, due to clinical deterioration, with association of flucloxacillin (two cases), vancomycin (one case) and clindamycin (one case).

Antibiotic therapy was maintained for a total period of 14 to 15 days [median 34 day; average (± SD) 31.4 (± 9.9) days]. In conjunction with antibiotic treatment 22/25 (88%) of patients underwent continuous pleural drainage from the start [duration 4-29 days; median 13 days; average (± SD) 14.2 (± 7.8) days]. Complications were present in 8/22 (36%) of patients with continuous pleural drainage, with pneumothorax the most frequent complication (Table V). The complications led to surgery that was carried out in 5/8 (62.5%) of cases; in the remaining three patients (37.5%) there was resolution of the complication with the maintenance of





DERRAME PLEURAL COMPLICADO NA CRIANÇA – ABORDAGEM TERAPÊUTICA

Sara Martins, Sandra Valente, Teresa Nunes David, Luísa Pereira, Celeste Barreto, Teresa Bandeira

Quadro V – Complicações

Complicações	N.º de doentes (n=8) (%)
Pneumotórax	5 (62,5%)
Pneumotórax e enfisema subcutâneo	1 (12,5%)
Pneumotórax e fístula traqueobrônquica	1 (12,5%)
Pneumotórax, enfisema subcutâneo e fístula traqueobrônquica	1 (12,5%)

Table V – Complications

Complication	Number of patients
Pneumothorax	5 (62.5%)
Pneumothorax and subcutaneous emphysema	1 (12.5%)
Pneumothorax and tracheobronchial fistula	1 (12.5%)
Pneumothorax, subcutaneous emphysema and tracheobronchial fistula	1 (12.5%)

ção da complicação com a manutenção da terapêutica conservadora (antibióticos e drenagem pleural).

Dos 22 doentes com drenagem pleural contínua, 11 (50%) foram submetidos a toracotomia com descorticação, em cinco casos (45%) pelo aparecimento das complicações já referidas e nos restantes 6 (55%) por não resolução do derrame pleural complicado. A intervenção cirúrgica ocorreu 5 a 26 dias depois da colocação da drenagem pleural [mediana 18 dias, média (\pm DP) 17,5 (\pm 7,6) dias]. A duração da drenagem pleural pós-cirúrgica variou entre 2 e 20 dias [mediana 5 dias; média (\pm DP) 12,4 (\pm 16,8) dias] (Fig. 1). Num caso realizou-se uma segunda intervenção cirúrgica por não resolução de fístula traqueobrônquica.

Num caso procedeu-se a videotoroscopia primária e a drenagem pleural pós-videotoroscopia teve a duração de 2 dias. Em um caso com drenagem pleural contínua foi realizada instilação intrapleural de estreptocinase com escalonamento diário até um máximo de 12 000 UI/kg no 4.º dia, com período de permanência intrapleural de 4 horas, durante 5 dias consecutivos. A drenagem pleural subsequente teve a duração de 3 dias.

conservative therapy (antibiotics and pleural drainage).

Of the 22 patients with continuous pleural drainage, 11 (50%) underwent thoracotomy with decortication in three cases. In five cases (45%) patients underwent thoracotomy due to the appearance of already mentioned complications and in the other six cases (55%) thoracotomy was performed due to non-resolution of complicated pleural effusion. Surgery was carried out five to 26 days after the beginning start of pleural drainage (median 18 days, average (\pm SD) 17.5 (\pm 7.6) days. Duration of post-surgical pleural drainage varied between two to 20 days [median five days; average (\pm SD) 12.4 (\pm 16.8) days] (Fig. 1). In one case a second surgical procedure was carried out for non-resolution of tracheobronchial fistula.

In one case primary videothoracoscopy was carried out and post-videothoracoscopy pleural drainage lasted for two days. Continuous pleural drainage was performed in another case with intrapleural instillation of streptokinase during 5 consecutive days, using daily doses progressively higher to 12000 UI/kg on the fourth day, with a period of intrapleural permanence of four hours.





DERRAME PLEURAL COMPLICADO NA CRIANÇA – ABORDAGEM TERAPÊUTICA

Sara Martins, Sandra Valente, Teresa Nunes David, Luísa Pereira, Celeste Barreto, Teresa Bandeira

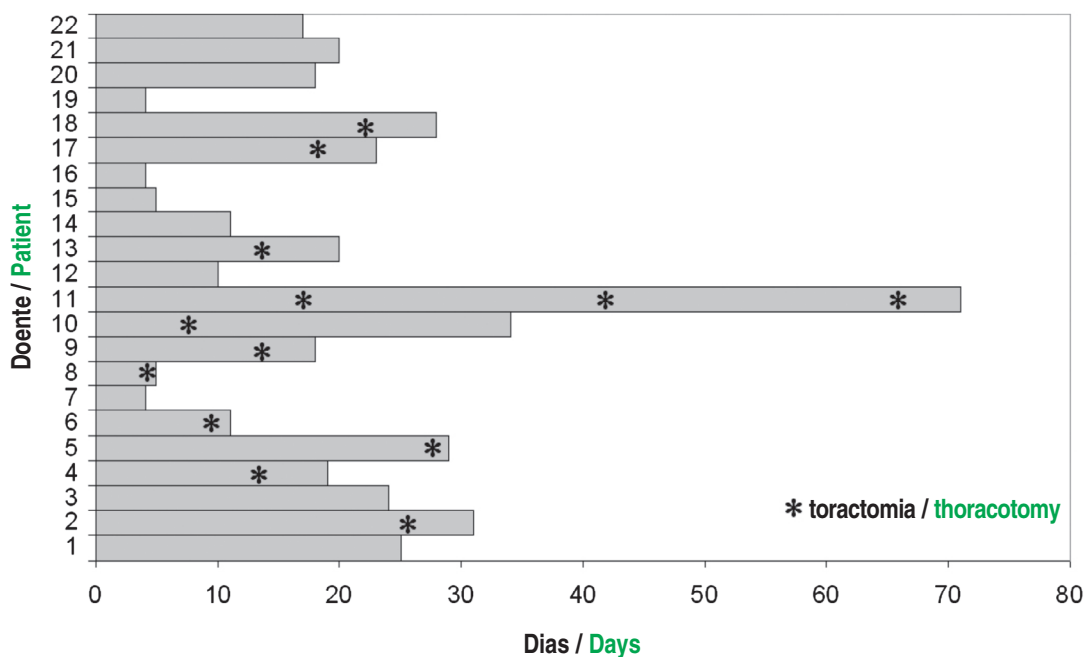


Fig. 1 – Duração de drenagem pleural contínua e tempo de cirurgia

Fig. 1 – Period of continuous pleural drainage and surgery time

Quadro VI – Duração do internamento de acordo com a abordagem terapêutica

Abordagem terapêutica	N.º de doentes (n=25)	Internamento (dias)(média ± DP)
Toracocentese	2	23,5 ± 9,2
Drenagem pleural contínua	22	31,9 ± 15,2
isolada	10	26,7 ± 10,7
instilação fibrinolíticos	1	33,0
toracotomia com descorticação posterior	11	36,5 ± 18,2
Videotoracoscopia primária	1	11,0

Table VI – Length of admission according to therapeutic approach

Therapeutic approach	Number of patients (n=25)	Admission(days)(average ± SD)
Thoracocentesis	2	23.5 ± 9.2
Continuous pleural drainage	22	31.9 ± 15.2
isolated	10	26.7 ± 10.7
instillation of fibrinolytics	1	33.0
thoracotomy with subsequent decortication	11	36.5 ± 18.2
Primary videothoracoscopy	1	11.0





DERRAME PLEURAL COMPLICADO NA CRIANÇA – ABORDAGEM TERAPÊUTICA

Sara Martins, Sandra Valente, Teresa Nunes David, Luísa Pereira, Celeste Barreto, Teresa Bandeira

A duração do internamento variou entre 14 e 84 dias [mediana 30 dias, média (\pm DP) 30,4 (\pm 15,1) dias] (Quadro VI). A duração do internamento foi menor nos 2 casos em que a abordagem terapêutica efectuada foi apenas a toracocentese evacuadora (23,5 dias) e no caso de videotoracoscopia primária (11,0 dias) do que nos 22 doentes submetidos a drenagem pleural contínua (31,9 dias). Todos os doentes realizaram reabilitação respiratória e não se registaram óbitos.

Discussão

O derrame pleural parapneumónico complicado (DPPC) ocorre com pouca frequência em idade pediátrica. A sua importância reside na morbilidade que condiciona, com necessidade de abordagens terapêuticas que envolvem a utilização de técnicas invasivas condicionando muitas vezes internamentos prolongados.

Os estudos epidemiológicos acerca de DPPC em idade pediátrica descrevem taxas de incidência de 2,9 a 11,0/1000 casos de pneumonia de etiologia não viral, o que corresponde a 4,5 a 25,0/10 000 internamentos nos EUA²⁵. Tem sido referido um aumento da incidência de derrame pleural complicado nos últimos anos²⁵, assim como um aumento de derrame pleural complicado nas crianças internadas por pneumonia pneumocócica^{26,27}. Em Portugal, não existem estudos epidemiológicos, pelo que a incidência de derrame pleural complicado é desconhecida. O presente estudo, sem carácter epidemiológico, não observou um aumento do número de casos de DPPC em relação a um estudo anterior referente à mesma Unidade de internamento (2,1 vs 3,7 casos/ano)²⁸. Esta redução tem de ser analisada com prudência, dado poder não traduzir uma diminuição efectiva da incidência do derrame pleural

Length of stay varied between 14 and 84 days [median 30 days, average (\pm SD) 30.4 (\pm 15.1) days] (Table VI). The hospitalization period was lower in two cases where the therapeutic approach taken was only evacuative thoracentesis (23.5 days) and in the case submitted to videothorascoscopy (11.0 days), and for the 22 patients given continuous pleural drainage (31.9 days). All the patients undertook respiratory rehabilitation and there were no mortalities.

Discussion

Complicated parapneumonic pleural effusion (CPPE) is rare in children. It is important, however, in that conditions, with the need for therapeutic approaches involving invasive techniques and often meaning prolonged hospital stays.

Epidemiological studies on paediatric CPPE describe incident rates of 2.9 to 11.0/1000 cases of pneumonia of non-viral aetiology corresponding to 4.5 to 25.0/10,000 admissions in the United States²⁵. An increase in complicated pleural effusion has been referred to in recent years²⁵ as well as an increase in the number of cases of complicated pleural effusion in children admitted for pneumococcal pneumonia^{26,27}.

As epidemiological studies have not been undertaken in Portugal, the incidence of complicated pleural effusion remains unknown. The present non-epidemiological study did not identified an increase in CPPE in relation to a study carried out by the same unit (2.1 versus 3.7 cases a year)²⁸. This reduction has been carefully studied given that it cannot suggest an effective reduction in the incidence of complicated pleural effusion, but rather a decline in the number of referrals from district hospitals.

O derrame pleural parapneumónico complicado ocorre com pouca frequência em idade pediátrica

Tem sido referido um aumento da incidência de derrame pleural complicado nos últimos anos





DERRAME PLEURAL COMPLICADO NA CRIANÇA – ABORDAGEM TERAPÊUTICA

Sara Martins, Sandra Valente, Teresa Nunes David, Luísa Pereira, Celeste Barreto, Teresa Bandeira

complicado, mas antes uma diminuição da referência de casos dos hospitais distritais.

O DPPC pediátrico ocorre mais frequentemente em idades mais jovens (primeira infância). A análise dos dados demográficos revela que a idade e a distribuição por sexo observadas neste estudo são sobreponíveis aos encontrados por outros autores^{25,28}, embora em algumas outras séries a idade média seja mais elevada²⁹⁻³², não tendo sido encontrada uma explicação para esta ocorrência.

A apresentação clínica do DPPC é semelhante à da pneumonia aguda da comunidade (PAC)^{22,33} (febre, tosse, dificuldade respiratória e toracalгия), como também foi observado neste estudo. Na criança medicada com antibióticos adequados, a manutenção da febre e o agravamento progressivo do quadro clínico, com aparecimento de dispneia ou dor torácica, são sugestivos de derrame pleural².

No diagnóstico de DPPC considera-se actualmente que a saída de líquido pleural com aspecto purulento é um critério pouco sensível, pelo que tem sido recomendada a medição do pH e o doseamento da glicose e da desidrogenase láctica no líquido pleural³⁴. Destes, o pH do líquido pleural inferior a 7,21 tem demonstrado no adulto uma boa acuidade, sendo sensível e específico na diferenciação do derrame pleural parapneumónico complicado⁹, assim como a identificação do agente microbiológico no líquido pleural¹⁰. A presença de septos ou loculações, mas não o espessamento pleural, na ecotomografia ou tomografia computadorizada torácicas, também têm sido associadas a uma evolução complicada com necessidade de terapêutica específica dirigida^{11,12}.

O *Staphylococcus aureus* tem sido classicamente o agente mais frequentemente associado ao DPPC^{34,35}. Recentemente tem-se verificado, no entanto, um aumento da incidência de derra-

Paediatric CPPE occurs more frequently at younger ages (early infancy). Analysis of demographic data shows that the age and distribution by gender observed in this study similar to those found in other studies^{15,28}, although in some other studies the average age is higher²⁹⁻³² which remains to be explained. The clinical presentation of CPPE is similar to that found in acute community acquired pneumonia (CAP)^{22,23} (fever, cough, respiratory distress and thoracalгия), as this study also observed. A child under adequate antibiotic therapy with, that persists with fever and shows progressive worsening of the clinical status with appearance of dyspnoea or chest pain should be evaluated in order to confirm the hypothesis of pleural effusion².

It is currently considered in CPPE diagnosis that the presence of pleural fluid with a purulent appearance is a rather sensitive criterion and this fluid should be evaluated considering pH and levels of glucose and dehydrated lactic acid³⁴. Of these, pH of the pleural fluid below 7.21 the most sensitive and specific value to be considered in the diagnosis of complicated parapneumonic pleural effusion⁹, as well as the identification of the microbiological agent in the pleural fluid¹⁰. The presence of septum or loculations, but not pleural thickening, in computed thoracic ecotomography or tomography has also been associated with a complex evolution with need for specific targeted therapy^{11,12}.

Staphylococcus aureus has been classified as the agent most frequently associated with CPPE,^{34,35}. However, there has recently been an increased incidence of complicated pleural effusion associated to pneumococcal pneumonia²⁶. Identification of

Staphylococcus aureus tem sido classicamente o agente mais frequentemente associado ao DPPC





DERRAME PLEURAL COMPLICADO NA CRIANÇA – ABORDAGEM TERAPÊUTICA

Sara Martins, Sandra Valente, Teresa Nunes David, Luísa Pereira, Celeste Barreto, Teresa Bandeira

me pleural complicado na pneumonia pneumocócica²⁶, sendo o *Streptococcus pneumoniae* actualmente o agente mais frequentemente implicado no DPPC^{25,36}. Neste estudo, e relativamente à identificação do agente, verificámos que *Staphylococcus aureus* é ainda o agente mais frequentemente implicado nos casos de derrame pleural complicado (35%), embora o *Streptococcus pneumoniae* tenha sido identificado numa percentagem importante de casos (29%). A taxa de identificação do agente microbiológico do presente estudo (68%) foi superior à taxa de isolamento descritas na literatura (21 a 57%)^{25,28,36}, atribuível ao rigor empregue na colheita de produtos biológicos em todos os casos e ao tratamento destes produtos por parte do laboratório de bacteriologia do HSM.

A terapêutica antibiótica empírica inicial consistiu num betalactâmico (aminopenicilina, cefalosporina ou penicilina anti-estafilocócica) associado a aminoglicosídeo em 68% dos casos. A antibioticoterapia inicial deve incluir no seu espectro de acção o agente etiológico mais frequente da PAC (*Streptococcus pneumoniae*), assim como *Staphylococcus aureus* se houver suspeita clínica ou radiológica, sendo adequado a terapêutica empírica com beta-lactâmicos (como a ampicilina ou flucloxacilina, quando adequado) e não havendo benefício na associação de um aminoglicosídeo, por ausência comprovada de efeito sinérgico, como outrora se pensou^{2,26,37}.

O advento dos antibióticos e das técnicas de drenagem pleural, como a drenagem pleural contínua, e a toracotomia com descorticação, conduziu a maior eficácia da terapêutica do DPPC e à redução acentuada da mortalidade e morbilidade destes doentes^{34,35}.

A abordagem terapêutica do DPPC em pediatria tem sido tema de debate recente dadas as novas opções terapêuticas, como a instilação de fibrinolíticos e a videotoracoscopia.

the agent is relevant to this study and we have shown that *Staphylococcus aureus* is still the most frequently involved agent in cases of complicated pleural effusion (35%), although *Streptococcus pneumoniae* has been identified in a significant percentage of cases (29%). The rate of identification of microbiological agent in the present study (68%) was higher than the rate of isolation described in other studies (21 to 57%)^{25,28,36} attributable to the rigor used in the collection of samples in all the cases and the handling of these products by the bacteriological laboratory of Santa Maria Hospital.

Initial empirical antibiotic treatment consisted of a betalactamic (aminopenicillin, cephalosporin or anti-staphylococcal penicillin) associated with an aminoglycoside in 68% of cases. Initial antibiotic treatment should include in its spectrum of action the most frequent aetiological agent of CAP (*Streptococcus pneumoniae*) as well as *Staphylococcus aureus* if there is clinical or radiological suspicion. Empirical therapy with betalactamics (such as ampicillin and flucloxacillin where appropriate) is suitable and there is no benefit in the association with an aminoglycoside, in spite of the synergic effect previously identified^{2,26,37}.

The advent of antibiotics and techniques for chest drainage such as continuous pleural drainage and thoracotomy with decortication resulted in more effective therapy in the Unit and a greater decrease in the mortality and morbidity of these patients^{34,35}.

The therapeutic approach to CPPE in paediatric medicine has been the centre of recent debate in face of new treatment options such as instillation of fibrinolytics and vide-

O advento dos antibióticos e das técnicas de drenagem pleural, como a drenagem pleural contínua e a toracotomia com descorticação, conduziu a maior eficácia da terapêutica do DPPC





DERRAME PLEURAL COMPLICADO NA CRIANÇA – ABORDAGEM TERAPÊUTICA

Sara Martins, Sandra Valente, Teresa Nunes David, Luísa Pereira, Celeste Barreto, Teresa Bandeira

Nos derrames pleurais complicados, com grande acumulação de fibrina e com formação de septos ou loculações, a instilação de fibrinolíticos intrapleurais é uma opção terapêutica complementar à instituição de drenagem pleural contínua

Alguns autores defendem a abordagem cirúrgica inicial, quer por toracotomia^{38,39} quer por videotoracoscopia⁴⁰, alegando menores tempos de internamento e menor necessidade de reintervenção e complicações, enquanto outros defendem a abordagem conservadora com instituição de drenagem pleural contínua, alegando ser igualmente eficiente mas menos invasiva e podendo obviar a intervenção cirúrgica na maioria dos doentes^{5,16,41}.

Na Unidade de Pneumologia Pediátrica tem sido favorecida uma abordagem com colocação inicial de drenagem pleural contínua, com realização de toracotomia apenas nos casos de não resolução do derrame pleural complicado ou aparecimento de complicações, sobretudo fístulas broncopulmonares e colapso pulmonar. Apesar dos bons resultados, sem mortalidade e com resolução completa do derrame pleural complicado em todos os casos, observámos uma elevada taxa de intervenção cirúrgica tardia e, conseqüentemente, uma duração de internamento prolongada, quando comparada com outras séries^{5,8}.

Tal como em outras séries^{22,30}, o facto de sermos um hospital terciário de referência confere-nos uma percentagem importante de doentes referenciados de hospitais distritais pelo que poderá haver um viés para os casos mais graves e os derrames pleurais complicados em estágio avançado. Linhas de orientação publicadas recentemente⁴² recomendam a abordagem dos casos de DPPC em centros terciários desde o início, com vantagens reconhecidas devido à precocidade de intervenção. Nos derrames pleurais complicados, com grande acumulação de fibrina e com formação de septos ou loculações, a instilação de fibrinolíticos intrapleurais é uma opção terapêutica complementar à instituição de drenagem pleural contínua. Nesta série foram uti-

thoracoscopy. Some researchers defend for an initial surgical approach, using both thoracotomy^{38,39} and videothoracoscopy⁴⁰, claiming shorter periods of hospitalization and less need for subsequent intervention and complications. Others defend a conservative approach with resort to continuous pleural drainage, arguing that this is equally efficient but less invasive and could avert surgical intervention in most patients^{5,16,41}.

The Paediatric Pulmonology Unit has favoured an approach that uses initial continuous pleural drainage, with resort to thoracotomy only in cases with non-resolution of complicated pleural effusion or the emergence of complications, particularly bronchopulmonary fistula and pulmonary collapse. Despite good results, with no deaths and with complete resolution of complicated pleural effusion in all cases, we observed a high rate of late surgical intervention and a consequent prolonged period of hospitalization in comparison with other studies^{5,8}.

As with other studies^{22,30} the fact that we are a referred to tertiary hospital that receives a significant number of patients referred by district hospitals, could result in a leaning towards more serious cases and complicated pleural effusions in an advanced state. Recently published guidelines⁴² recommend an approach to CPPE cases in tertiary centres from the onset, with recognised advantages in early intervention.

In complicated pleural effusion with major accumulation of fibrin and formation of septum or loculations, the instillation of intrapleural fibrinolytics is a complementary therapeutic option to the use of continuous pleural drainage. In this study fibrinolytics (streptokinase) were used in only one patient,





DERRAME PLEURAL COMPLICADO NA CRIANÇA – ABORDAGEM TERAPÊUTICA

Sara Martins, Sandra Valente, Teresa Nunes David, Luísa Pereira, Celeste Barreto, Teresa Bandeira

lizados fibrinolíticos (estreptocinase) num único doente, o que não nos permite concluir sobre a utilidade da sua utilização. Embora alguns autores indiquem um aumento da drenagem do líquido após a instilação destes agentes, menor necessidade de intervenção cirúrgica e redução dos tempos de internamento^{6-7,43}, outros não demonstraram evidência de benefício quer em termos de duração do internamento quer de redução de intervenção cirúrgica⁴⁴⁻⁴⁶. Na população adulta, a utilização de estreptoquinase não provou ser eficaz na redução da mortalidade, da referenciação para cirurgia ou na redução do tempo de internamento e, quando comparada com a utilização de VATS, esta apresentou maior benefício^{44,47}. Recentemente, foram efectuados dois ensaios clínicos na população pediátrica, conduzidos em centros de referenciação terciária, um⁴³ com o objectivo de analisar a segurança e eficácia da instilação de fibrinolíticos (uroquinase), segundo actuação protocolada bem definida, e outro⁴⁸ com o objectivo de comparar a utilização de uroquinase com a realização de VATS. Ambos demonstraram que a instilação de fibrinolíticos era eficaz e segura quando realizada em centros experientes, não existindo franca vantagem na utilização de VATS^{43,48}.

A videotoracoscopia como terapêutica inicial (videotoracoscopia primária) tem sido defendida por vários autores como a abordagem óptima nos doentes com derrame pleural complicado com loculações^{19-20,31-32,40}, reportando elevadas taxas de resolução, tempos de internamento mais reduzidos e menor necessidade de reintervenção.

A realização de videotoracoscopia depende no entanto da disponibilidade técnica e da experiência de cada centro. Neste estudo, foi realizada videotoracoscopia primária num único doente, no último ano incluído na revisão.

which does not allow us to reach a conclusion on its usefulness. Although some researchers have pointed to an increase in drainage of fluid after instillation of these agents, as well as less need for surgery and reduction in hospitalization periods^{6-7, 43}, others did not show evidence of benefits either in terms of shorter lengths of stay in the hospital and reduction in surgical intervention^{44,46}. In the adult population use of streptokinase did not prove to be effective in the reduction of mortality in the number of surgery referrals or in the shortening of the period of hospitalization and when compared to use of VATS, the latter offered greater benefit^{44,47}.

Clinical trials were recently undertaken on paediatric patients in prominent tertiary hospitals. One⁴³ aimed to analyze the safety and efficiency of instillation of fibrinolytics (urokinase) according to well-defined current practice. The aim⁴⁸ of the other trial was to compare the use of urokinase with the use of VATS. Both demonstrated that the instillation of fibrinolytics was effective and safe when undertaken in centres with experience and there was not an obvious advantage in the use of VATS^{43, 48}.

Videothorascoscopy as initial therapy (primary videothorascoscopy) has been advocated by various experts as the best approach in patients with complicated pleural effusion with loculations^{19-20,31-32,40} and has reports of high rates of resolution, shorter hospitalization periods and less need for further intervention.

Use of videothorascoscopy, however, depends on technical availability and the experience of each centre. In this study, primary videothorascoscopy was only performed in one subject, during the last year included in

A instilação de fibrinolíticos era eficaz e segura quando realizada em centros experientes





DERRAME PLEURAL COMPLICADO NA CRIANÇA – ABORDAGEM TERAPÊUTICA

Sara Martins, Sandra Valente, Teresa Nunes David, Luísa Pereira, Celeste Barreto, Teresa Bandeira

A toracotomia ou toracosopia iniciais são mandatórias nos casos de derrame pleural complicado organizado com pulmão encarcerado

O tempo de internamento foi bastante inferior ao dos restantes casos, pelo que o consideramos como opção promissora, embora com necessidade de aquisição de maior experiência.

A abordagem cirúrgica mantém-se controversa, quer no modo quer no tempo óptimo para a intervenção. A toracotomia inicial, embora defendida por vários autores^{38,39}, parece-nos demasiado cruenta na maioria dos casos de derrame pleural complicado, em que a drenagem pleural contínua é provavelmente suficiente. Na casuística apresentada, isto verificou-se em 50% dos casos sob drenagem pleural contínua. No entanto, nos outros 50% dos casos, quer pela existência de complicações, quer por não resolução do derrame, houve necessidade de intervenção cirúrgica, o que reforça a discussão enunciada.

A toracotomia ou toracosopia iniciais são mandatórias nos casos de derrame pleural complicado organizado com pulmão encarcerado⁴². A manutenção ou agravamento dos sintomas sistémicos e do derrame após instituição de terapêutica antibiótica adequada e de drenagem pleural contínua associada ou não a instilação de fibrinolíticos intrapleurais tem sido considerada recomendação para intervenção cirúrgica⁴⁸. Complicações como fístula broncopleural e piopneumotórax conduzem igualmente com frequência à intervenção cirúrgica. A eventual falência terapêutica deve ser identificada precocemente¹⁶, considerando-se que a terapêutica com antibióticos e a drenagem pleural contínua sem melhoria clínica após sete dias indica equacionar a eventualidade de intervenção cirúrgica⁴².

Conclusão

A abordagem óptima da criança com derrame pleural parapneumónico complicado, desde o derrame livre até ao derrame multiloculado, com membrana fibrinosa, passa pela individualização

the studies. The admission time was rather lower than for the other cases and we consider this a promising option, although further experience is needed.

The surgical approach is still controversial, both in its procedure as in the appropriate moment for the procedure to be carried out. Although initial thoracotomy is advocated by various experts^{38,39}, it appears to us to be too drastic in the majority of cases of complicated pleural effusion, where continuous pleural drainage is probably enough. In the present study this was found in 50% of cases of continuous pleural drainage, but in the other 50% of cases, there was a need for surgical intervention both due to the occurrence of complications and to the non-resolution of effusion and this strengthens the above debate. Initial thoracotomy or thoracoscopy are compulsory in cases of complicated pleural effusion with a closed lung⁴². Maintenance or worsening of systemic symptoms and of effusion after prescription of appropriate antibiotic therapy and continuous pleural drainage associated or not to instillation of intrapleural fibrinolytics has been considered as main reason for a surgical procedure⁴⁸. Complications such as bronchopleural fistula and pyopneumothorax are equally responsible for frequent resort to surgery. Possible therapeutic failure must be identified in advance¹⁶, considering that antibiotic treatment and chest tube drainage that doesn't lead to improvement in seven days will indicate possible need for surgical intervention⁴².

Conclusion

The adequate therapeutical for children with complicated parapneumonic pleural effusion, from free effusion to multiloculated, with fibrinous membrane, should be individualized.





DERRAME PLEURAL COMPLICADO NA CRIANÇA – ABORDAGEM TERAPÊUTICA

Sara Martins, Sandra Valente, Teresa Nunes David, Luísa Pereira, Celeste Barreto, Teresa Bandeira

terapêutica, ajuste à fase clínica em que o doente se encontra e deve ser realizada preferencialmente num centro hospitalar terciário. A associação de instilação de fibrinolíticos intrapleurais ou a realização de videotoracoscopia são opções terapêuticas a serem ponderadas caso a caso, em centros terciários e de acordo com a experiência.

Nota: As intervenções cirúrgicas foram efectuadas na Unidade de Cirurgia Pediátrica do H.S.M. (Dr. Jaime Mendes, Dra. Miroslava Gonçalves e Dra. Elizabete Vieira), à excepção do doente submetido a videotoracoscopia que foi intervencionado no Serviço de Cirurgia Cardiorrespiratória do HSM pelo Dr. Jorge Cruz. Os resultados microbiológicos apresentados foram todos a partir de amostras enviadas para o Laboratório de Bacteriologia do HSM. A reeducação respiratória foi efectuada em todos os doentes pela Enf. Lídia Castro, da Unidade de Pneumologia Pediátrica.

lized and adjusted to the clinical stage of the patient, which must preferably be administered in a tertiary hospital. The association of instillation of intrapleural fibrinolytics or the use of videothorascoscopy are therapeutic choices to be evaluated on a case-by-case basis in experienced tertiary centres.

Note: Surgical procedures were carried out in the Paediatric Surgery Unit at Hospital Santa Maria (HSM) by Drs Jaime Mendes, Miroslava Gonçalves and Elizabete Vieira. The exception was the patient who underwent videothorascoscopy and who was examined by Dr Jorge Cruz at the Cardiothoracic Surgery Department at HSM. Test results in the study were all taken from samples analyzed by the Bacteriological Laboratory at HSM. Respiratory training was conducted by Nurse Lídia Castro at the Paediatric Pulmonology Unit at HSM.

Bibliografia / Bibliography

1. Michelow IC, Olsen K, Lozano J *et al.* Epidemiology and clinical characteristics of community-acquired pneumonia in hospitalized children. *Pediatrics* 2004; 113(4): 701-707.
2. BTS Guidelines for the management of community-acquired pneumonia in childhood. *Thorax* 2002; 57(Suppl.):1-24.
3. American Thoracic Society. Management of nontuberculous empyema. *Am Rev Respir Dis* 1962;85:935-6.
4. Shoseyov D, Bibi H, Shatzberg G *et al.* Short-term course and outcome of treatments of pleural empyema in pediatric patients. *Chest* 2002; 121:836-840.
5. Satish B, Bunker M, Seddon P. Management of thoracic empyema in childhood: does the pleural thickening matter? *Arch Dis Child* 2003; 88:918-921.
6. Barbato A, Panizzolo C, Monciotti C *et al.* Use of urokinase in childhood pleural empyema. *Pediatr Pulmonol* 2003; 35:50-55.
7. Yao CT, Wu JM, Liu CC *et al.* Treatment of complicated parapneumonic pleural effusion with intrapleural streptokinase in children. *Chest* 2004; 125:566-571.
8. Chen LE, Langer JC, Dillom PA *et al.* Management of late-stage parapneumonic empyema. *J Pediatr Surg* 2002;37 (3):371-374.
9. Heffner JE, Brown LK, Barbieri C *et al.* Pleural fluid chemical analysis in parapneumonic effusions: a meta-analysis. *Am J Respir Crit Care Med* 1995; 151:1700-1708.
10. Colice GL, Curtis A, Deslauriers J *et al.* Medical and surgical treatment of parapneumonic effusions: an evidence-based guideline. *Chest* 2000;18:1158-1171.
11. Donnelly LF. Maximizing the usefulness of imaging in children with community-acquired pneumonia. *AJR* 1999; 172:505-512.
12. Ramnath RR, Heller RM, Ben-Ami T *et al.* Implications of early sonographic evaluation of parapneumonic effusions in children with pneumonia. *Pediatrics* 1998;101:68-71.
13. Kumar P, McKean MC. Evidence based paediatrics: review of BTS guidelines for the management of community-acquired pneumonia in children. *J Infect* 2004; 48:134-138.
14. Khakoo GA, Goldtraw P, Hansell DM *et al.* Surgical treatment of parapneumonic empyema. *Pediatr Pulmonol* 1996;22:348-356.
15. Coote N. Surgical versus nonsurgical management of pleural empyema. *Cochrane Database Syst Rev* 2002;(2):CD001956..





DERRAME PLEURAL COMPLICADO NA CRIANÇA – ABORDAGEM TERAPÊUTICA

Sara Martins, Sandra Valente, Teresa Nunes David, Luísa Pereira, Celeste Barreto, Teresa Bandeira

16. Meier AH, Smith B, Raghavan A. Rational treatment of empyema in children. *Arch Surg* 2000;135:907-912.
17. Wells RG, Havens PL. Intrapleural fibrinolysis for parapneumonic effusion and empyema in children. *Radiology* 2003; 228:370-378.
18. Bishop NB, Pon S, Ushay HM *et al.* Alteplase in the treatment of complicated parapneumonic effusion: a case report. *Pediatrics* 2003; 111(2):e188-190.
19. Kercher KW, Attorri RJ, Hoover D *et al.* Thoracoscopic decortication as first-line therapy for pediatric parapneumonic empyema. *Chest* 2000;118:24-27.
20. Liu HP, Hsieh MJ, Lu HI *et al.* Thoracoscopic-assisted management of postpneumonic empyema in children refractory to medical response. *Surg Endosc* 2002; 16:1612-1614.
21. Hoff SJ, Neblett WW, Heller RM *et al.* Postpneumonic empyema in childhood: selecting appropriate therapy. *J Pediatr Surg* 1989; 24(7):659-664.
22. Shankar KR, Kenny SE, Okoye BO *et al.* Evolving experience in the management of empyema thoracis. *Acta Paediatr* 2000; 89:417-20.
23. Light RW, Rodriguez RM. Management of parapneumonic effusions. *Clin Chest Med* 1998; 19(2):373-382.
24. Balfour-Lynn IM. Some consensus but little evidence: guidelines on management of pleural infection in children. *Thorax* 2005;60:94-96.
25. Buckingham SC, King MD, Miller ML. Incidence and etiologies of complicated parapneumonic effusions in children, 1996 to 2001. *Pediatr Infect Dis J* 2003;22:499-504.
26. Tan TQ, Mason EO, Wald ER *et al.* Clinical characteristics of children with complicated pneumonia caused by *Streptococcus pneumoniae*. *Pediatrics* 2002 110(1): 1-6.
27. Hsieh YC, Hsueh PR, Lu CY *et al.* Clinical manifestations and molecular epidemiology of necrotizing pneumonia and empyema caused by *Streptococcus pneumoniae* in children in Taiwan. *Clin Infect Dis* 2004;38:830-5.
28. Sousa PO, Bandeira T, Guimaraes J *et al.* Empiema pleural – experiência da unidade de pneumologia pediátrica. *Rev Port Pediatr* 1993; 24:314-318.
29. Pierrepont MJ, Evans A, Morris SJ *et al.* Pigtail catheter drain in the treatment of empyema thoracis. *Arch Dis Child* 2002;87:331-332.
30. Balci AE, Eren S, Ulku R *et al.* Management of multiloculated empyema thoracis in children: thoracotomy versus fibrinolytic treatment. *Eur J Cardiothorac Surg* 2002; 22:595-598.
31. Doski JJ, Lou D, Hicks BA *et al.* Management of parapneumonic collections in infants and children. *J Pediatr Surg* 2000; 35(2):265-270.
32. Cohen G, Hjortdal V, Ricci M *et al.* Primary thoracoscopic treatment of empyema in children. *J Thorac Cardiovasc Surg* 2003; 25 (1):79-84
33. Hilliard TN, Henderson AJ, Hewer SC. Management of parapneumonic effusion and empyema. *Arch Dis Child* 2003; 88:915-917.
34. Campbell JD, Nataro JP. Pleural empyema. *Pediatr Infect Dis J* 1999;18:725-726.
35. Orenstein DM. Diseases of the pleura. In: Behrman RE, Kliegman RM, Jenson HB ed. *Nelson Textbook of Pediatrics* (16th Edition). Philadelphia: WB Saunders Company 2000:1329-1330.
36. Barnes NP, Hull J, Thomson AH. Medical management of parapneumonic pleural disease. *Pediatr Pulmonol* 2005;39:127-134.
37. Quintas S, Boto A, Pereira L *et al.* Pneumonia aguda da comunidade na criança – decisão terapêutica. *Acta Pediatr Port* 2002;33:85-92
38. Alexiou C, Goyal A, Firmin R *et al.* Is open thoracotomy still a good treatment option for the management of empyema in children? *Ann Thorac Surg* 2003;76:1854-1858.
39. Spencer D. Empyema thoracis: not time to put down the knife. *Arch Dis Child* 2003;88:842-843.
40. Jaffé A, Cohen G. Thoracic empyema. *Arch Dis Child* 2003;88:839-841.
41. Mitri RK, Brown SD, Zurakowski D *et al.* Outcomes of primary image-guided drainage of parapneumonic effusions in children. *Pediatrics* 2002;110:37-42.
42. Balfour-Lynn IM, Abrahamson E, Cohen G *et al.* BTS guidelines for the management of pleural infection in children. *Thorax* 2005;60 (Suppl 1):i1-i21.
43. Thomson AH, Hull J, Kumar MR *et al.* Randomised trial of intrapleural urokinase in the treatment of childhood empyema. *Thorax* 2002;57:343-7.
44. Maskell NA, Davies CW, Nunn AJ *et al.* U.K. Controlled Trial of Intrapleural Streptokinase for Pleural Infection. *NEJM* 2005;352:865-874.
45. Singh M, Mathew JL, Chandra S *et al.* Randomized controlled trial of intrapleural streptokinase in empyema thoracis in children. *Acta Paediatr* 2004;93(11): 1443-5.
46. Cameron R, Davies HR. Intrapleural fibrinolytic therapy versus conservative management in the treatment of parapneumonic effusions and empyema. *Cochrane Database Syst Rev* 2004;(2):CD002312.
47. Wait MA, Sharma S, Hohn J, Dal Nogare A. A randomized trial of empyema therapy. *Chest* 1997;111:1548-1551.
48. Sonnappa S, Cohen G, Owens CM *et al.* Comparison of urokinase and video-assisted thoracoscopic surgery for treatment of childhood empyema. *Am J Respir Crit Care Med* 2006; 174(2):221-227.

