

Caso Clínico

Clinical Case

Carlos Lopes¹
Alda Manique²
Renato Sotto-Mayor³
Jorge Cruz⁴
Margarida Mendes de Almeida⁵
João Cravino⁶
A Bugalho de Almeida⁷

Síndrome de Ehlers-Danlos – Uma causa rara de pneumotórax espontâneo

Ehlers-Danlos syndrome – A rare cause of spontaneous pneumothorax

Recebido para publicação/received for publication: 05.11.07
Aceite para publicação/accepted for publication: 06.05.18

Resumo

A síndrome de Ehlers-Danlos (*cutis hyperelastica*), constitui uma patologia do tecido conjuntivo caracterizada por alterações da pele, ligamentos e órgãos internos. Apresenta transmissão hereditária, em geral autossómica dominante. Afecta primordialmente a síntese do colagénico, pelo que a pele e os vasos sanguíneos se tornam extremamente elásticos e frágeis. A pele é macia, com consistência de borracha, e as equimoses surgem facilmente. As articulações são hiperextensíveis e têm mobilidade aumentada.

Abstract

Ehlers-Danlos syndrome (*cutis hyperelastica*), is a group of connective tissue disorders characterized by abnormalities of the skin, ligaments and internal organs.

It is a hereditary syndrome, usually with autosomal dominant inheritance; that primarily affects the collagen synthesis. The skin and blood vessels are extremely fragile and elastic. The skin is soft with rubber consistency and easily bruising. There are hypermobile joints with increased extensibility.

¹ Interno do Internato Complementar de Pneumologia

² Assistente Hospitalar Graduada de Pneumologia

³ Chefe de Serviço de Pneumologia. Assistente Convidado da Faculdade de Medicina de Lisboa

⁴ Assistente Hospitalar Graduado de Cirurgia Cardiorácica

⁵ Assistente Hospitalar Graduada de Anatomia Patológica

⁶ Director do Serviço de Cirurgia Cardiorácica

⁷ Director do Serviço de Pneumologia. Professor Associado da Faculdade de Medicina de Lisboa

Serviço de Pneumologia (Director: Prof. Doutor A. Bugalho de Almeida)

Serviço de Cirurgia Cardiorácica (Director: Dr. João Cravino)

Serviço de Anatomia Patológica (Director: Prof. Doutor Afonso Fernandes)

Hospital de Santa Maria, Lisboa

Correspondência: Carlos Lopes

Serviço de Pneumologia, Hospital de Santa Maria, Lisboa, Portugal.

E-mail: carlos.lopes@hsm.min-saude.pt

Os autores apresentam o caso clínico de um doente de dezasseis anos, com história de hipermobilidade articular desde a infância e fractura esplénica, a quem foi feito o diagnóstico de síndrome de Ehlers-Danlos na sequência de pneumotórax espontâneo recidivante.

Apresentam-se as complicações pulmonares mais frequentes desta síndrome e discute-se a importância de não esquecer as etiologias menos comuns, perante casos de pneumotórax espontâneo.

Rev Port Pneumol 2006; XII (4): 471-480

Palavras-chave: Síndrome de Ehlers-Danlos, pneumotórax, hipermobilidade articular.

We summarize the case of a sixteen year old boy with a history of joint hypermobility since childhood and splenic fracture that was diagnosed with Ehlers-Danlos syndrome after the occurrence of recidivant spontaneous pneumothorax.

We present the most common pulmonary complications of Ehlers-Danlos syndrome and discuss the importance of not forgetting the least common etiologies of pneumothorax, in cases of spontaneous pneumothorax.

Rev Port Pneumol 2006; XII (4): 471-480

Key-words: Ehlers-Danlos Syndrome, pneumothorax, joint hypermobility.

Introdução

O pneumotórax é classificado como espontâneo quando ocorre na ausência de traumatismo ou de qualquer outro factor precipitante, e de primário ou secundário consoante surge em indivíduos saudáveis ou como consequência de doença respiratória preexistente.¹

A etiologia do pneumotórax espontâneo primário não está bem esclarecida. Pensa-se que resulte da ruptura de *blebs* subpleurais, mais comuns nas regiões apicais. O tabagismo constitui o principal factor de risco para a ocorrência de pneumotórax espontâneo primário, seguido do sexo masculino, da carga genética (havendo casos de agregação familiar, e, mais frequente em indivíduos HLA A₂ e B₄₀ positivos) e morfotipo longilíneo.¹

O pneumotórax secundário tem uma incidência anual (6,3/100 000 indivíduos no sexo

masculino e 2,0/100 000 indivíduos no sexo feminino) semelhante à do pneumotórax primário. Geralmente, surge em indivíduos mais velhos, após os 50 anos.¹

As situações clínicas que mais frequentemente estão na base do pneumotórax secundário são a doença pulmonar obstrutiva crónica (DPOC), cujo risco de pneumotórax está dependente da gravidade da doença, e a infecção VIH, sobretudo quando associada à pneumonia a *Pneumocystis carinii*. Por outro lado, há doenças raras que frequentemente se complicam de pneumotórax, como a linfangioleiomiomatose ou a histiocitose X.¹ Nos doentes com síndrome de Ehlers-Danlos (SED), em que há um atingimento do tecido conjuntivo, não raramente ocorrem complicações pulmonares, estando descritas hemoptises, doença bolhosa pulmonar, pneumotórax espontâneo, fístulas arterio-venosas, traqueomegalia e bronquiectasias.^{2,3,4}

SÍNDROMA DE EHLERS-DANLOS – UMA CAUSA RARA DE PNEUMOTÓRAX ESPONTÂNEO

Carlos Lopes, Alda Manique, Renato Sotto-Mayor, Jorge Cruz, Margarida Mendes de Almeida, João Cravino, A Bugalho de Almeida

As manifestações clínicas, comuns a todos os doentes com Ehlers-Danlos, embora manifestando-se com diferentes intensidades, são:

- fragilidade e hiperlasticidade cutâneas
- perturbações da cicatrização
- equimoses fáceis
- laxidão e hipermobilidade articulares
- ruptura espontânea de vísceras e artérias (apenas nos subtipos mais graves).

No presente caso clínico evidenciam-se as complicações pulmonares de uma doença sistémica rara, que constituem a sua forma de apresentação. Salienta-se a elevada importância da suspeição clínica para se chegar a um diagnóstico etiológico nos casos de pneumotórax espontâneo.

Caso clínico

Doente do sexo masculino, 16 anos, raça branca, não fumador, estudante, natural de Lisboa e residente em Odivelas.

Durante a infância há referência a hiper-mobilidade articular acentuada, história de luxações recorrentes das articulações escápulo-umerais e de equimoses fáceis.

Oito meses antes do internamento, referência a hemoperitoneu com fractura esplénica em consequência de traumatismo abdominal *minor*, tendo sido submetido a cirurgia conservadora com colocação de rede esplénica. Cinco meses depois, história de toracalgia direita com início súbito, em repouso, de características pleuríticas, pelo que recorreu a serviço de urgência hospitalar, tendo-lhe sido diagnosticado pneumotórax espontâneo à direita (Fig. 1). Foi colocada drenagem torácica; contudo, durante o internamento, observou-se febre e derrame pleural (Fig. 2), tendo a análise do líquido pleural revelado

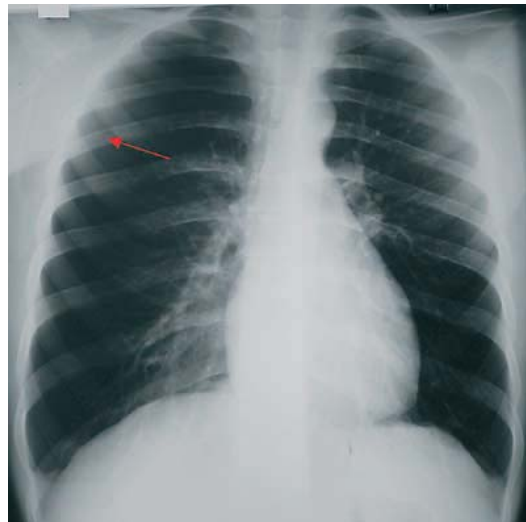


Fig. 1 – Telerradiografia PA do tórax. Pneumotórax à direita

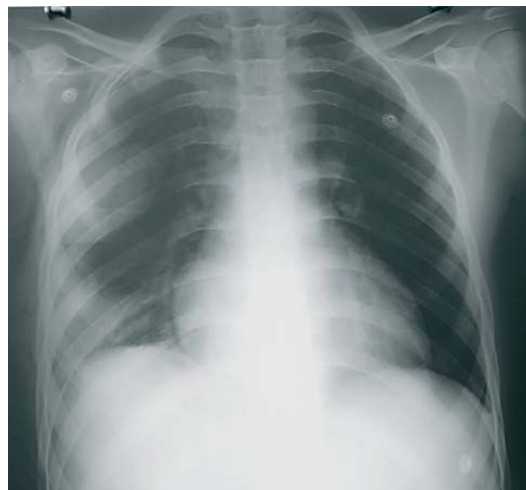

Fig. 2 – Telerradiografia PA do tórax. Hipotransparência subpleural do campo pulmonar direito, com obliteração do respectivo ângulo costofrénico

empiema. Foi administrada antibioticoterapia durante um mês, com expansão lenta do pulmão (Fig. 3).

No dia em que teve alta, o doente iniciou toracalgia esquerda, tendo recorrido a serviço de urgência hospitalar, onde lhe foi diagnosticado

SÍNDROMA DE EHLERS-DANLOS – UMA CAUSA RARA DE PNEUMOTÓRAX ESPONTÂNEO

Carlos Lopes, Alda Manique, Renato Sotto-Mayor, Jorge Cruz, Margarida Mendes de Almeida, João Cravino, A Bugalho de Almeida

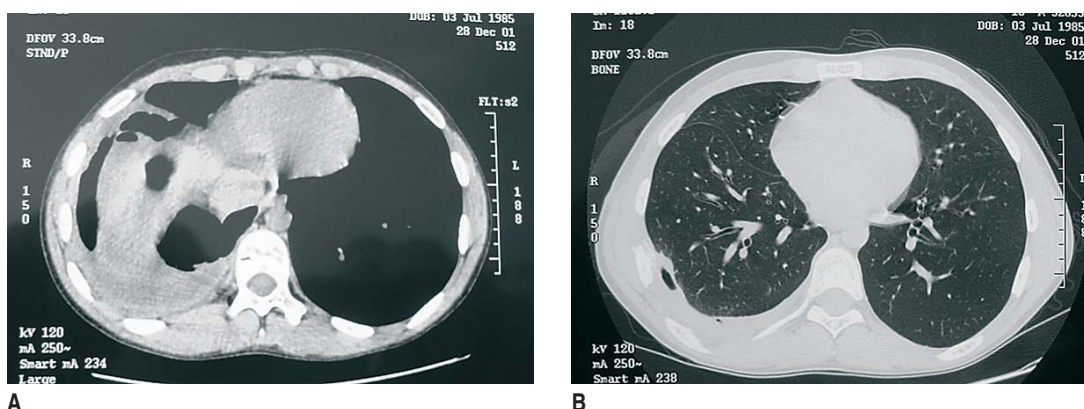


Fig. 3 – Cortes de tomografia computadorizada (TC) torácica: **A** – Derrame pleural organizado à direita; **B** – Lâmina de pneumotórax à direita

um pneumotórax espontâneo à esquerda e colocada drenagem torácica (Fig. 4).

Na sequência do internamento, por evidência de fístula broncopleural, o doente foi submetido a toracoscopia que revelou: “bolhas de enfisema no lobo superior e inferior esquerdos, nódulos subpleurais e fístula broncopleural localizada junto à região hilar, rodeada por tecido friável e facilmente sangrante”.

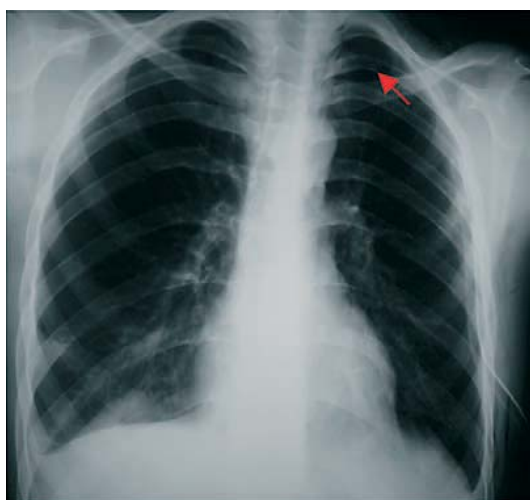


Fig. 4 – Telerradiografia PA do tórax. Câmara de pneumotórax no vértice esquerdo. Drenagem pleural à esquerda. Derrame pleural bilateral com nível hidroaéreo à direita

Para resolução do processo, procedeu-se a toracotomia lateral esquerda com “ressecção de bolhas e nódulos, pleurectomia posterior e encerramento da fístula com cola biológica”. Teve alta, ao 10.º dia de internamento, clinicamente estabilizado.

Um mês e meio depois, por manutenção de imagem hidroaérea no terço superior do campo pulmonar esquerdo (Fig. 5), procedeu-se a nova toracotomia lateral esquerda, tendo-se verificado que “o pulmão sangrava e borbulhava abundantemente em toda a superfície, não se conseguindo corrigir as fístulas, pois o parênquima pulmonar não suportava qualquer tipo de sutura manual ou mecânica. O parênquima pulmonar parecia não ter estrutura de suporte”. Perante esta situação, restavam duas alternativas ao cirurgião torácico: a pneumectomia ou tentar o encerramento parcial das “fugas” com cola biológica.

A convicção de se estar perante uma situação congénita, e, portanto, de que o pulmão contralateral seria certamente idêntico, afastou medidas radicais, como a pneumectomia. Decidiu-se cobrir todo o parênquima com cola biológica e completar a pleurectomia parietal.

SÍNDROMA DE EHLERS-DANLOS – UMA CAUSA RARA DE PNEUMOTÓRAX ESPONTÂNEO

Carlos Lopes, Alda Manique, Renato Sotto-Mayor, Jorge Cruz, Margarida Mendes de Almeida, João Cravino, A Bugalho de Almeida

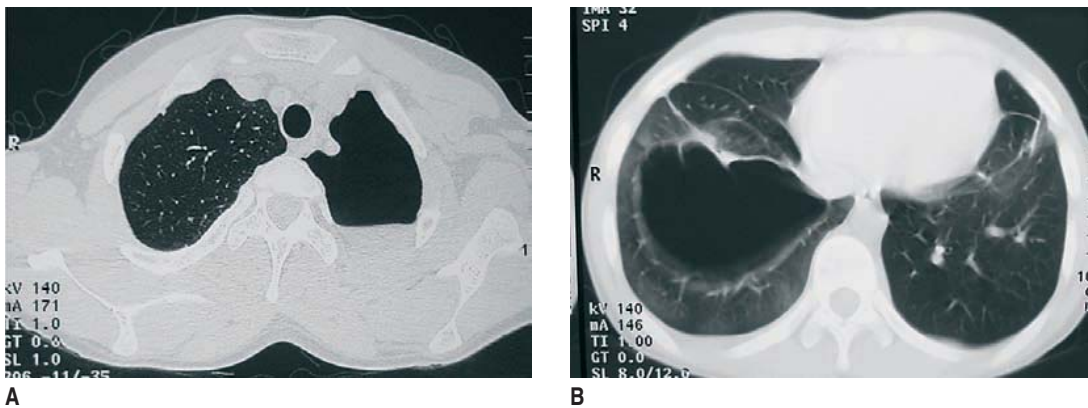


Fig. 5 – Cortes de TC torácica: **A** – Câmara de pneumotórax à esquerda; **B** – Câmara de pneumotórax septado à direita. Múltiplas locas bilaterais, com níveis hidroaéreos, em relação com empiema

No exame anatomopatológico do tecido pulmonar, obtido durante a cirurgia, constatou-se: “Tecido pulmonar com estrutura alterada, observando-se vasos de parede espessada e formações quísticas com hemorragias. Alteração quantitativa dos pneumócitos, com excesso de pneumócitos tipo II e escassez de pneumócitos tipo I, aspectos sugestivos de “pulmão imaturo” com processo de vasculite.” (Figs. 6 a 8). O pós-operatório foi prolongado, cerca de 3 semanas. Ao vigésimo dia, as drenagens dei-

xaram de estar funcionantes e, apesar de ainda se manter uma loca apical, foram retiradas. Verificou-se cicatrização muito difícil, com pele translúcida, havendo necessidade de prolongar o tempo de sutura.

Durante o internamento, foi medicado com amoxicilina associada a ácido clavulânico. O doente teve alta clinicamente estável, apirético e sem dispneia.

No dia da alta, iniciou quadro clínico de febre, mal-estar generalizado, náuseas e vômi-

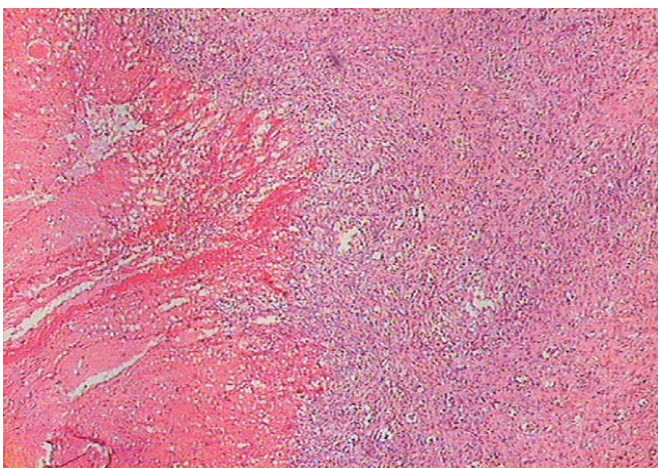


Fig. 6 – 10 x hematoxilina/eosina. Cavidades quísticas com hemorragia

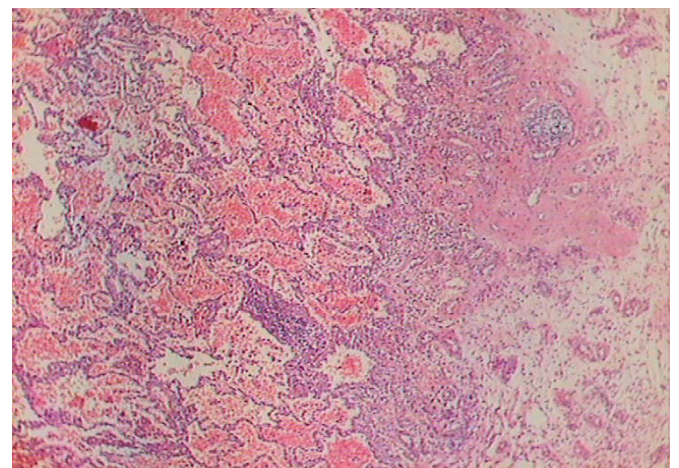


Fig. 7 – 20 x hematoxilina/eosina. Cavidades quísticas com hemorragia

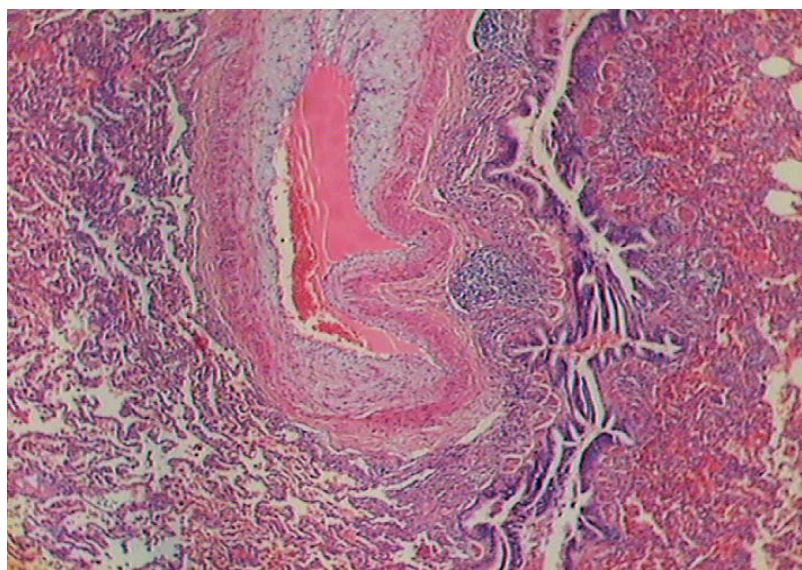


Fig. 8 – 20 x hematoxilina/eosina. Vasos de parede espessada

tos, pelo que recorreu novamente a serviço de urgência hospitalar, tendo sido internado no serviço de Pneumologia.

Como antecedentes pessoais, constatou-se que nasceu de parto de termo eutócico. Aos 8 anos de idade, foi submetido a correcção cirúrgica de hérnia inguinal e há referência a pneumonia da comunidade tratada em ambulatório. Ausência de hábitos tabágicos. Os antecedentes familiares eram irrelevantes.

Ao exame objectivo apresentava-se vigil, prostrado, emagrecido. Fácies incharacterístico. Palidez da pele e mucosas. Dispneia ligeira em repouso (FR 24 cpm). Cianose labial discreta. Febril (38°C).

Observação do tórax: equimóvel e equiexpansível. Zonas de hiperressonância dispersas no hemitórax esquerdo. Transmissão das vibrações vocais, discretamente diminuída à esquerda.

Auscultação pulmonar: Murmúrio vesicular diminuído em todo o hemitórax esquerdo. Exame cardíaco dentro da normalidade.

Exame do abdómen: Cicatriz de laparotomia mediana (com quelóide). Mole, depressível e indolor. Sem massas ou organomegalias palpáveis. Os membros apresentavam hiper mobilidade articular acentuada, sobretudo nas articulações das mãos e cotovelos.

Dos exames complementares de diagnóstico realizados, salienta-se:

- Anemia 10 g/dl de hemoglobina
- Elevação dos parâmetros inflamatórios de fase aguda, nomeadamente leucocitose com neutrofilia (41 700 leucócitos, 36 600 neutrófilos), PCR 26,9 mg/dL, fibrinogénio 610 mg/dl
- Estudo da coagulação: sem alterações
- Gasometria arterial: (FiO₂ 0,21): pH 7,44; PaO₂ 69,7 mmHg; PaCO₂ 36,1 mmHg; HCO₃⁻ 24,3 mmol/L SaO₂ 92%

Foi feita a introdução de drenagem torácica (apical), com saída de ar e líquido sero-hemático ligeiramente turvo (Fig. 9).

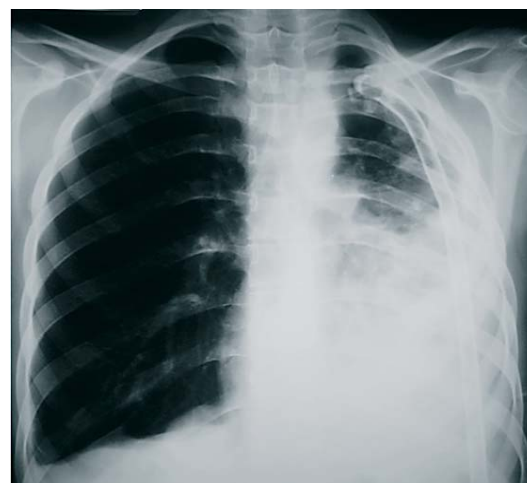

Fig. 9. Telerradiografia PA do tórax. Opacidade dos 2/3 inferiores do campo pulmonar esquerdo, com desvio homolateral do mediastino. Pequena câmara de pneumotórax no vértice esquerdo, com tubo de toracostomia. Pulmão direito: hiperinsuflação compensadora. Opacidade arredondada do seio cardiofrénico direito

Devido a quadro de febre persistente e elevação marcada dos parâmetros inflamatórios de fase aguda, foi administrada antibioterapia com piperacilina/tazobactam, gentamicina e vancomicina.

O cirurgião torácico considerou de alto risco a reintervenção cirúrgica, tendo em conta as dificuldades encontradas nas duas intervenções anteriores, decorrentes da grande friabilidade pulmonar. A terapêutica instituída foi essencialmente conservadora.

Por o doente se manter febril, com elevação dos parâmetros inflamatórios de fase aguda (infecção não controlada) e não se ter obtido um diagnóstico histológico definitivo, optou-se por não iniciar corticoterapia.

Quanto à evolução, salienta-se melhoria clínica, laboratorial e radiológica, lenta e progressiva.

Apirexia ao 8.º dia de internamento (8.º dia de piperacilina/tazobactam, gentamicina e 5.º dia de vancomicina).

Os resultados dos exames bacteriológicos, entretanto realizados, foram:

Hemoculturas seriadas: negativas

Expectoração, exame directo e cultural: negativos

Toracocentese (punção orientada por ecografia torácica), saída de pequena quantidade de líquido pleural serofibrinoso com características bioquímicas de exsudado. Exame bacteriológico: negativo. Exame citológico negativo para células neoplásicas.

No décimo terceiro dia de internamento, reinicia picos febris (39° C), apesar da melhoria clínico-laboratorial. Colocada a hipótese de *febre dos antibióticos*, suspenderam-se os antibióticos, com resolução do quadro.

A revisão de todos os elementos do caso, com a integração dos antecedentes de fractura esplénica em consequência de traumatismo *minor*, da hiper mobilidade articular, da grande friabilidade dos tecidos, levou-nos a assumir estar perante uma patologia sistémica do tecido conjuntivo. Foi feita a pesquisa de uma bateria exaustiva de auto-anticorpos para vasculites e conectivites, cujo resultado foi negativo.

Os resultados do exame anatomopatológico do tecido pulmonar vieram contribuir para estabelecer o diagnóstico provável de “síndrome de Ehlers-Danlos”, após consulta de genética médica.

Para exclusão de outras alterações associadas a esta síndrome, o doente foi submetido a:

- Ecocardiograma, que mostrou ausência de prolapso da válvula mitral, sem dilatação da raiz da aorta.
- Ecografia renal e vesical, que mostrou ausência de alterações, nomeadamente divertículos vesicais.
- Observação pela neuroftalmologia, que excluiu alterações patológicas, nomeadamente *keratoconus*.

O doente teve alta assintomático após sete dias de apirexia e normalização dos parâmetros inflamatórios de fase aguda, sendo integrado em programa de reabilitação funcional respiratória.

Actualmente, mantém o seguimento em consultas de pneumologia e cirurgia torácica. Embora esteja clinicamente assintomático, mantém o pulmão esquerdo encarcerado nos exames de imagem (Fig. 10).

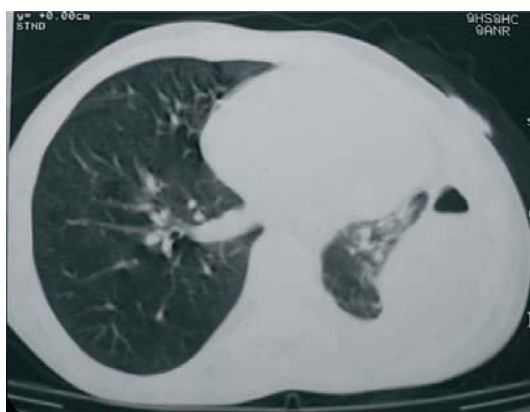

Fig. 10 – Corte de TC torácica. Diminuição do volume do pulmão esquerdo com encarceramento. Desvio homolateral do mediastino. Lâmina de pneumotórax à esquerda

Discussão

A síndrome de Ehlers-Danlos compreende um conjunto heterogéneo de doenças, que têm em comum o atingimento do tecido conjuntivo.⁵

A frequência do atingimento do aparelho respiratório varia nos diferentes subtipos, bem como a sua tradução clínica. As complicações respiratórias mais frequentes são: hemoptises, sinusite, pneumotórax, formação de bolhas no parênquima pulmonar, lesões pulmonares cavitadas e pseudotumor fibroso.³

A prevalência da síndrome é difícil de estabelecer porque os doentes com sintomas cutâneos e/ou articulares ligeiros raramente procuram assistência médica. A incidência é de 1 em cada 5000 nascimentos, tendo um valor mais elevado entre a população negra.^{5,6} O diagnóstico é clínico, sendo comum haver antecedentes familiares sugestivos desta síndrome. A confirmação do diagnóstico obtém-se pela análise bioquímica da síntese do colágeno usando culturas de fibroblastos da derme. Pode ser complementado pela análise genética do ARNm dos fibroblastos da derme.^{5,6}

Nos doentes com equimoses fáceis deve ser efectuado o despiste de outras alterações da coagulação.

Nestes doentes é comum encontrar-se atingimento multiorgânico: sinusopatia, alterações gastrintestinais, megaesófago, megacólon; alterações vasculares, aneurismas da aorta; hérnias diafragmáticas e inguinais. Alterações esqueléticas como: escoliose, *pectus excavatum* e “síndrome das costas direitas”.^{3,7,8}

A síndrome abarca um conjunto heterogéneo de mais de 10 subtipos (Quadro I) com diferentes especificidades, sendo o subtipo mais comum o III (hipermobilidade familiar).⁵

No que se refere à terapêutica, é sobretudo dirigida às complicações. Nos casos mais graves de hipermobilidade articular, a correcção cirúrgica e o encurtamento dos ligamentos articulares necessitam de avaliação individual cuidadosa, dado que estes ligamentos geralmente não suportam as suturas. É necessário duplicar o tempo para a remoção dos pontos de sutura relativamente ao habitual.

A reparação cirúrgica dos aneurismas vasculares pode ser dificultada devido à friabilidade aumentada dos tecidos.

Em caso de ruptura espontânea de órgãos, a cirurgia é emergente, embora a reparação dos tecidos seja difícil.⁵

As mulheres com doença do subtipo IV devem ser prevenidas quanto ao risco acrescido de ruptura uterina, hemorragia e outras complicações gestacionais.⁵

A administração de ácido ascórbico na SED do subtipo VI (ocular) tem permitido uma melhoria sintomática e um aumento da excreção de hidroxilisina na urina.⁵

Nas outras formas, a terapêutica é puramente sintomática.⁵

O prognóstico da doença depende do subtipo de SED.

O diagnóstico é clínico, sendo comum haver antecedentes familiares sugestivos desta síndrome

SÍNDROMA DE EHLERS-DANLOS – UMA CAUSA RARA DE PNEUMOTÓRAX ESPONTÂNEO

Carlos Lopes, Alda Manique, Renato Sotto-Mayor, Jorge Cruz, Margarida Mendes de Almeida, João Cravino, A Bugalho de Almeida

Quadro I – Subtipos da síndrome de Ehlers-Danlos:^{5,7,9}

Subtipo	Transmissão	Características clínicas
I - <i>Gravis</i>	AD	<ul style="list-style-type: none"> – Pele suave, aveludada, hiperextensível. Cicatrizes características em papel de cigarro – Equimoses frequentes – Hipermobilidade articular, veias varicosas – Prematuridade
II - <i>Mitis</i>	AD	<ul style="list-style-type: none"> – Semelhante ao subtipo I, com alterações mais discretas
III - <i>Familial hypermobility</i>	AD	<ul style="list-style-type: none"> – Pele suave – Acentuada hipermobilidade das grandes e pequenas articulações
IV - <i>Arterial</i>	AD/AR	<ul style="list-style-type: none"> – Defeito da síntese da estrutura do colagénio tipo III – Pele fina, translúcida, com veias subcutâneas visíveis. Cicatrizes extensas e hiperpigmentação, aparecem sobre as proeminências ósseas – Equimoses fáceis; pele e articulações sem alterações – Alterações arteriais (ruptura de grandes vasos); ruptura de órgãos (útero, cólon) – Lesões cavitadas pulmonares, pneumotórax e hemorragia alveolar
V	ligada ao cromossoma X	<ul style="list-style-type: none"> – Semelhante ao subtipo II
VI - <i>Ocular</i>	AR	<ul style="list-style-type: none"> – Alteração da lisil-hidroxilase – Pele suave, aveludada, hiperextensível – Hipermobilidade articular; escoliose – Fragilidade ocular, deformidade em cone da córnea (<i>keratoconus</i>)
VII - <i>Arthrochalis multiplex congenita</i>	AD	<ul style="list-style-type: none"> – Luxação congénita da anca – Hipermobilidade articular – Pele suave, sem alterações da cicatrização
VIII - <i>Periodontal</i>	AD	<ul style="list-style-type: none"> – Periodontite generalizada – Pele semelhante ao tipo II, pele é mais frágil do que hiperextensível. Cicatrizes atroficas e pigmentadas
IX - <i>Cutis laxa</i>	ligada ao cromossoma X	<ul style="list-style-type: none"> – Utilização anormal do cobre com deficiência da lisiloxidase – Pele laxa, suave, extensível, hipopigmentação – Bexiga: divertículos, ruptura espontânea – Braços curtos; pronação e supinação limitada – Aneurismas vasculares – Degenerescência neurológica, atraso mental
X - <i>Fibronectin defect</i>	AR	<ul style="list-style-type: none"> – Semelhante ao tipo II

AD – autossómica dominante; AR – autossómica recessiva

A esperança de vida não é afectada, excepto no subtipo IV (arterial), sendo condicionada pela ruptura de órgãos. Relativamente às complicações pulmonares, há alguns casos fatais descritos de hemoptises fulminantes e pneumotórax espontâneo.^{5,6,10,11}

No caso reportado, a ocorrência de pneumotórax espontâneo à direita constitui a forma de apresentação. O pneumotórax foi complicado por empiema, tendo sido arrasada a resolução do quadro.

Logo após a alta, foi diagnosticado pneumotórax contralateral, com fistula broncopleu-

ral. Para resolução da situação, o doente foi submetido a toracoscopia e, posteriormente, a toracotomia, que evidenciaram “inúmeras bolhas de enfisema, nódulos subpleurais, fístulas bronco-pleurais e grande friabilidade dos tecidos com áreas de hemorragia e colapso pulmonar”.

Conjugando os achados destes procedimentos com os antecedentes de hérnia inguinal na infância e de ruptura do baço provocada por traumatismo não proporcional, concluiu-se pela existência de uma fragilidade generalizada do tecido conjuntivo.

Colocou-se a hipótese de síndrome de Ehlers-Danlos com base nos achados:

- hiper mobilidade articular acentuada
- fragilidade cutânea
- friabilidade dos tecidos (baço, pulmão)
- pneumotórax espontâneo recidivante
- história de equimoses fáceis

Os aspectos histológicos de cavidades quísticas com hemorragia, áreas de vasculite com vasos de parede espessada e “pulmão imaturo”, apesar de inespecíficos, quando conjugados com a clínica, suportam a hipótese diagnóstica de síndrome de Ehlers-Danlos.

Posteriormente ao internamento, a mãe do doente faleceu aos 42 anos, por AVC hemorrágico, com suspeita de ruptura de aneurisma intracraniano, sem qualquer factor de risco conhecido, nomeadamente hipertensão arterial. Este facto poderá ser interpretado como uma ruptura de vaso, no contexto de uma eventual síndrome de Ehlers-Danlos, ou seja, a primeira manifestação familiar da doença.

O caso clínico apresentado ilustra as complicações pulmonares de uma doença sistémica rara, a síndrome de Ehlers-Danlos.

A ocorrência de pneumotórax espontâneo é uma complicação descrita em certas doenças hereditárias do tecido conjuntivo, no-

meadamente na síndrome de Marfan e na síndrome de Ehlers-Danlos.

Enquanto na maioria dos casos o pneumotórax espontâneo é primário, será importante excluir todas as causas de pneumotórax secundário, mesmo as mais raras, sobretudo nos casos recidivantes.

Bibliografia

1. Noronha LL, Vieira JR. Pneumotórax espontâneo. *In* Tratado de Pneumologia, 1.^a ed, Gomes MJM, Sotto-Mayor R. (eds.) Lisboa, Permanyer Portugal, 2003; 1497-503.
2. Evans CC. Rheumatic and connective tissue diseases. *In* Respiratory Medicine, 3rd ed, Gibson GJ, Geddes DM, Costabel U, Sterk PJ, Corrin B. (eds.) London, Elsevier, 2002; 2040.
3. Ayres JG, Pope FM, Reidy JF, Clark TJ. Abnormalities of the lungs and thoracic cage in the Ehlers-Danlos syndrome. *Thorax* 1985; 40:300-5.
4. Kolekar S, Sundaram P, Joshi JM. Bullous lungs: diverse aetiology. *Post Grad Med J* 2002; 78:689.
5. Prockop DJ, Kuivaniemi H, Tromp G. Inherited Disorders of Connective Tissue. *In* Harrison's Principles of Internal Medicine, 14th ed, Fauci, Braunwald, Isselbacher, Wilson, Martin, Kasper, Hauser, Longo. (eds.) New York, McGraw-Hill, 1998; 2189-91.
6. Pyeritz RE. Ehlers-Danlos Syndrome. *N Engl J M* 2000; 342:730-2.
7. Symptoms and Signs of Respiratory Disease. *In* Fishman's Pulmonary Diseases and Disorders, 3rd ed, Fishman A, Elias J, Fishman J, Grippi M, Kaiser L, Senior R (eds). New York, McGraw-Hill, 1988; 403.
8. Chiang KS, Walters Jr BC. Radiological Case of the Month Ehlers-Danlos Syndrome Type IV. *Applied Radiology* 2003; 32(5):48-50 .
9. Darmstadt GL, Sidbury R. The Skin. *In* Nelson Textbook of Pediatrics, 17th ed, Behrman, Kliegman, Jenson. (eds) Philadelphia, Saunders, 2004; 2207-8.
10. Yost BA, Vogelsang JP, Lie JT. Fatal Hemoptysis in Ehlers-Danlos Syndrome. *Chest* 1995; 107:1465-7.
11. Watanabe A, Kawabata Y, Okada O, Tanabe N, Kimura H, Hatamochi A, Shinkai H, Sakai N, Shimada T, Hiroshima K, Kuriyama T. Ehlers-Danlos syndrome type IV with few extrathoracic findings: a newly recognized point mutation in the COL3A1 gene. *Eur Respir J* 2002; 19:195-8.