

Síndrome de Kounis: Um Caso Raro de Anafilaxia ao Omeprazol

Kounis Syndrome: A Rare Case of Omeprazol Anaphylaxis

Maria João Alves Pinto (<https://orcid.org/0000-0001-9825-7557>), José Pedro Manata (<https://orcid.org/0000-0001-8648-0460>), Raquel Almeida (<https://orcid.org/0000-0001-8932-2580>), João Matos Costa (<https://orcid.org/0000-0002-7553-7465>)

Resumo:

A anafilaxia é uma reação de hipersensibilidade aguda potencialmente fatal. O omeprazol revolucionou o tratamento de patologias relacionadas com hipersecreção ácida. Estão descritos casos de reação anafilática aos inibidores da bomba de prótons (IBP). Apresentamos o caso de uma mulher de 30 anos, com quadro de gastroenterite aguda; após toma de omeprazol endovenoso, desencadeou de imediato dor retroesternal intensa, hipotensão e alteração do estado de consciência. Verificaram-se sinais de isquemia aguda e subida dos marcadores de lesão miocárdica. Foi admitida na unidade de cuidados intensivos com boa evolução. Os casos de anafilaxia grave aos IBP são muito raros; o mecanismo é IgE-mediado, com efeito de classe e possibilidade de reação cruzada com a ranitidina. A síndrome de Kounis compreende a associação de enfarte agudo do miocárdio tipo 2 com choque anafilático. Este efeito adverso deve ser acautelado, dado a utilização generalizada dos IBP, em especial por via endovenosa.

Palavras-chave: Anafilaxia; Omeprazol; Síndrome de Kounis.

Abstract:

Anaphylaxis is an acute hypersensitivity reaction, potentially fatal. Omeprazole has revolutionized the treatment of pathologies related to acid hypersecretion. There are a few case reports of anaphylactic reactions due to proton pump inhibitors (PPI). We present a case of a 30-year-old woman, with acute gastroenteritis, who received intravenous (IV) omeprazole, and immediately experienced intensive retrosternal pain, hypotension and altered state of consciousness. It was confirmed acute ischemia and high levels of myocardial lesion markers. She was admitted to the intensive care unit with favourable evolution. Anaphylaxis cases reported due to PPI are exceedingly rare; the mechanism is IgE-mediated, with class effect and possibility of cross reaction with ranitidine. Kounis's syndrome represents an association of acute myocardial infarction type 2 with anaphylactic shock. Despite seldom, due to a general use of PPI, this side effect should be considered, especially with intravenous administration.

Keywords: Anaphylaxis; Kounis Syndrome; Omeprazole.

Introdução

O choque anafilático é uma síndrome que compreende hipotensão, taquicardia ou bradicardia e alteração do estado de consciência. É também descrito como um conjunto de 1 ou 2 dos seguintes sintomas: a) edema, eritema, urticária e angioedema; b) edema laríngeo, espasmo ou bronco-espasmo.¹ Há um agente causal e pode ocorrer em minutos ou horas após a exposição a esse agente. O omeprazol é um conhecido inibidor da bomba de prótons (IBP), usado no tratamento de patologias relacionadas com excesso de secreção de ácido a nível gástrico. A síndrome de Kounis é também conhecida como síndrome de angina alérgica ou enfarte miocárdico alérgico. Este define-se por síndrome coronária aguda (SCA) que ocorre em associação a reação alérgica/hipersensibilidade e anafilaxia/reações anafiláticas, provocada pela desgranulação de mastócitos e pela libertação e inter-relação de mediadores vasoativos (histamina,

leucotrienos, serotonina) e proteases (triptase, quinase).^{2,3} Temos 3 tipos⁴⁻⁶:

- TIPO I – Doentes sem fatores de risco cardiovascular e artérias coronárias saudáveis em que a cascata de inflamação ativada pela reação alérgica causa espasmo das artérias coronárias, acompanhado ou não da elevação dos marcadores de lesão miocárdica;
- TIPO II – Doentes com doença coronária ateromatosa pré-existente (conhecida ou não) em que a libertação destes mediadores produz também espasmo coronário, que ocorre com enzimas cardíacas normais ou rutura da placa de ateroma manifestando-se como enfarte agudo do miocárdio;
- TIPO III – Doentes com trombose de *stent*, em que o estudo do trombo em lâmina revela a presença de eosinófilos e mastócitos.

Serviço de Medicina Interna - Hospital Distrital de Santarém, Santarém, Portugal

<https://revista.spmi.pt> – DOI: 10.24950/CC/15/20/3/2020

Caso Clínico

Mulher de 30 anos de idade, caucasiana, tendo como antecedentes pessoais: hábitos tabágicos, alergia a morangos,

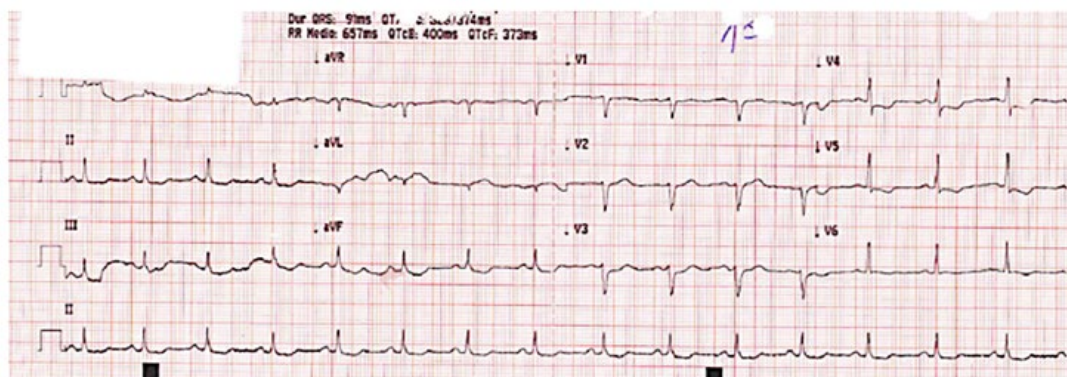


Figura 1: Electrocardiograma de 12 derivações realizado em contexto de urgência, em ritmo sinusal que mostra infradesnívelamento de ST da parede anterolateral.

lesão do colo do útero (neoplasia cervical intraepitelial estadio 1) e apendicectomia na infância. A doente recorreu ao Serviço de Urgência por apresentar quadro de dejeções diarreicas, calafrios, epigastralgias e náuseas com 24 horas de evolução após ingerir salada. À observação a doente estava hemodinamicamente estável e apirética. Na auscultação cardíaca e pulmonar não se objetivaram alterações de relevo. O abdómen apresentava-se difusamente doloroso à palpação, sem defesa nem sinais de irritação peritoneal. Foi administrado omeprazol 40 mg intravenoso (IV) desencadeando de imediato hipotensão (pressão arterial média (PAM) inferior a 45 mmHg), dor retroesternal intensa e alteração do estado de consciência. Dos exames complementares de diagnóstico (ECD) realizados, são de destacar:

- Electrocardiograma (ECG) onde se observou isquemia aguda anterolateral com infra-desnívelamento do segmento ST de v3 a v5 (Fig. 1);
- Analiticamente, objetivou-se subida dos marcadores de lesão miocárdica (CK-MB 5,1 ng/mL; troponina I 1,45 ng/mL); aumento dos parâmetros inflamatórios, com leucocitose de 16700 μ /L, neutrofilia, eosinofilia e proteína C reativa de 2,95 mg/dL; função renal e ionograma sem alterações;
- Gasimetria arterial em ar ambiente sem alterações ácido-base, sem hiperlactacidémia nem hipoxemia.

Iniciou de imediato tratamento sintomático, com administração de dose de carga ácido acetilsalicílico, clopidogrel e enoxaparina. Apesar da fluidoterapia a doente manteve-se hipotensa com necessidade de iniciar noradrenalina, conseguindo-se posteriormente uma PAM superior a 65 mmHg. Iniciou ainda tratamento empírico com piperacilina/tazobactam 4,5 g de 6/6 horas, pela suspeita de choque séptico. Foi transferida de seguida para a unidade de cuidados intensivos (UCI) pela sua instabilidade hemodinâmica, sendo realizados posteriormente um ecocardiograma transtorácico (ETT) e uma tomografia computadorizada do crânio que não revelaram alterações patológicas. Analiticamente verificou-se uma subida dos marcadores de lesão miocárdica em 24 horas, com posterior normalização

Tabela 1: Perfil dos marcadores cardíacos

	Dia 0 SU	Dia 1 UCI	Dia 2 UCI/MI	Dia 10 Alta
CK-MB (0-3,4 ng/mL)	5,1	15,2	1,0	1,0
Troponina I (0-0,3 ng/mL)	1,45	6,13	0,55	0,01

Evolução dos marcadores de lesão miocárdica durante o internamento da doente. SU - Serviço de Urgência; UCI - Unidade de cuidados intensivos; MI - internamento de Medicina Interna.

(troponina máxima de 6,13 ng/mL – Tabela 1). A urocultura e pesquisa de vírus nas fezes foram negativas. Também se verificou diminuição dos parâmetros inflamatórios, encontrando-se apirética desde o segundo dia de internamento na UCI. Foi descontinuado progressivamente o suporte vasopressor por estabilidade hemodinâmica, mantendo antibioterapia iniciada. Ultrapassadas as 72 horas de probabilidade de efeito rebound, a doente foi transferida para a enfermaria geral de Medicina Interna, com os seguintes diagnósticos: síndrome de Kounis, anafilaxia a omeprazol e gastroenterite aguda.

Durante a permanência na enfermaria teve boa evolução clínica e analítica, com normalização dos marcadores cardíacos e do traçado electrocardiográfico (Fig. 2). As hemoculturas foram negativas, nas coproculturas foi isolada *Salmonella species*, pelo que a antibioterapia foi alterada para doxicilina que cumpriu durante 7 dias (alteração ocorreu em dia 4 de antibioterapia empírica com piperacilina/tazobactam). A doente apresentou recrudescência da dor torácica, com características inespecíficas. Repetiu ETT detetando-se derrame pleuro-pericárdico “de novo”, com pequenas dimensões; o ECG e marcadores de lesão miocárdica mantiveram-se normais. Iniciou tratamento com ibuprofeno com resolução dos derrames. À data de alta, clínica e analiticamente bem, com diagnóstico de síndrome de Kounis, anafilaxia a omeprazol, poliserosite (derrame pericárdico e derrame pleurítico) a esclarecer e salmonelose, com indicação de não tomar IBP nem ranitidina. A doente não compareceu às consultas de Medicina Interna e Imunoalergologia pelo que não foi possível completar o estudo.

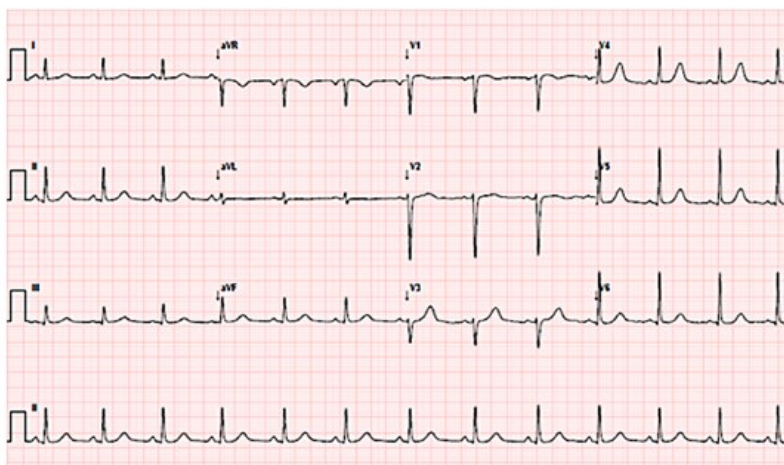


Figura 2: Electrocardiograma à data alta, em ritmo sinusal, com normalização.

Discussão

A anafilaxia ao omeprazol e síndrome de Kounis são os dois diagnósticos principais deste caso.

A doente foi tratada inicialmente como tendo um enfarte agudo do miocárdio tipo 2 no contexto de provável choque séptico e não choque anafilático, pelo que não foi medicada em primeira linha com corticoterapia e adrenalina IV. Foi excluída síndrome de Takutsobo após se ter verificado um ecocardiograma sem alterações (Fig. 3). Não se esclareceu o tipo de síndrome de Kounis por impossibilidade de realizar angiografia coronária em tempo útil. Relativamente à etiologia da poliserosite foram consideradas: a) alteração da permeabilidade capilar no contexto de hipersensibilidade; b) salmonelose, com envolvimento pericárdico⁷; c) doença auto-imune, porém, apenas se verificou ANA+ 1/160, sem outros dados laboratoriais de atividade.

O mecanismo da anafilaxia ao omeprazol é IgE-mediado (estando ainda por esclarecer), com efeito de classe e possibilidade de reação cruzada com outros IBP e mesmo com a ranitidina,⁸ estando descritos casos de hipersensibilidade tardia a todos os IBP.⁹ Até 1999, a frequência conhecida de reação anafilática a recetores antagonistas de histamina 2 (ranitidina) e IBPs era entre 0,2% - 0,7%.⁵ De acordo com uma revisão bibliográfica de 2006, estavam descritos nove casos de choque anafilático a IBP, quatro dos quais a omeprazol,⁵ sendo publicados mais dois casos em 2009.¹⁰ Contudo, após estudo posterior com testes cutâneos, verificou-se que o agente causal foi, na maioria, o composto existente na cápsula (ex.: óleo de soja,...) e não o IBP.¹¹ Quanto à síndrome de Kounis associado a reação anafilática ao omeprazol há um caso reportado em 2010.¹²

A síndrome de Kounis é cada vez mais observada na nossa prática clínica, contudo a sua incidência não é conhecida. Existem alguns casos descritos desta entidade em Portugal associada a anafilaxia a medicamentos (quinolonas, anti-inflamatórios não-esteróides, metamizol de magnésio) e

a picada de vespa.^{13,14} Contudo, o nosso caso de síndrome de Kounis por reação anafilática ao omeprazol por via endovenosa é o primeiro descrito em Portugal. Embora pouco frequente, este efeito adverso deve ser acautelado, dada a utilização generalizada dos IBP. ■

Responsabilidades Éticas

Conflitos de Interesse: Os autores declaram a inexistência de conflitos de interesse na realização do presente trabalho.

Fontes de Financiamento: Não existiram fontes externas de financiamento para a realização deste artigo.

Confidencialidade dos Dados: Os autores declaram ter seguido os protocolos da sua instituição acerca da publicação dos dados de doentes.

Consentimento: Consentimento do doente para publicação obtido.

Proveniência e Revisão por Pares: Não comissionado; revisão externa por pares.

Ethical Disclosures

Conflicts of interest: The authors have no conflicts of interest to declare.

Financing Support: This work has not received any contribution, grant or scholarship

Confidentiality of Data: The authors declare that they have followed the protocols of their work center on the publication of data from patients.

Patient Consent: Consent for publication was obtained.

Provenance and Peer Review: Not commissioned; externally peer reviewed.

© Autor (es) (ou seu (s) empregador (es)) e Revista SPMI 2020. Reutilização permitida de acordo com CC BY-NC. Nenhuma reutilização comercial. © Author(s) (or their employer(s)) and SPMI Journal 2020. Re-use permitted under CC BY-NC. No commercial re-use.

Correspondence / Correspondência:

Maria João Alves Pinto – mjp.arc@gmail.com

Serviço de Medicina Interna - Hospital Distrital de Santarém, Santarém, Portugal

Av. Bernardo Santarém 3737B, 2005-177 Santarém

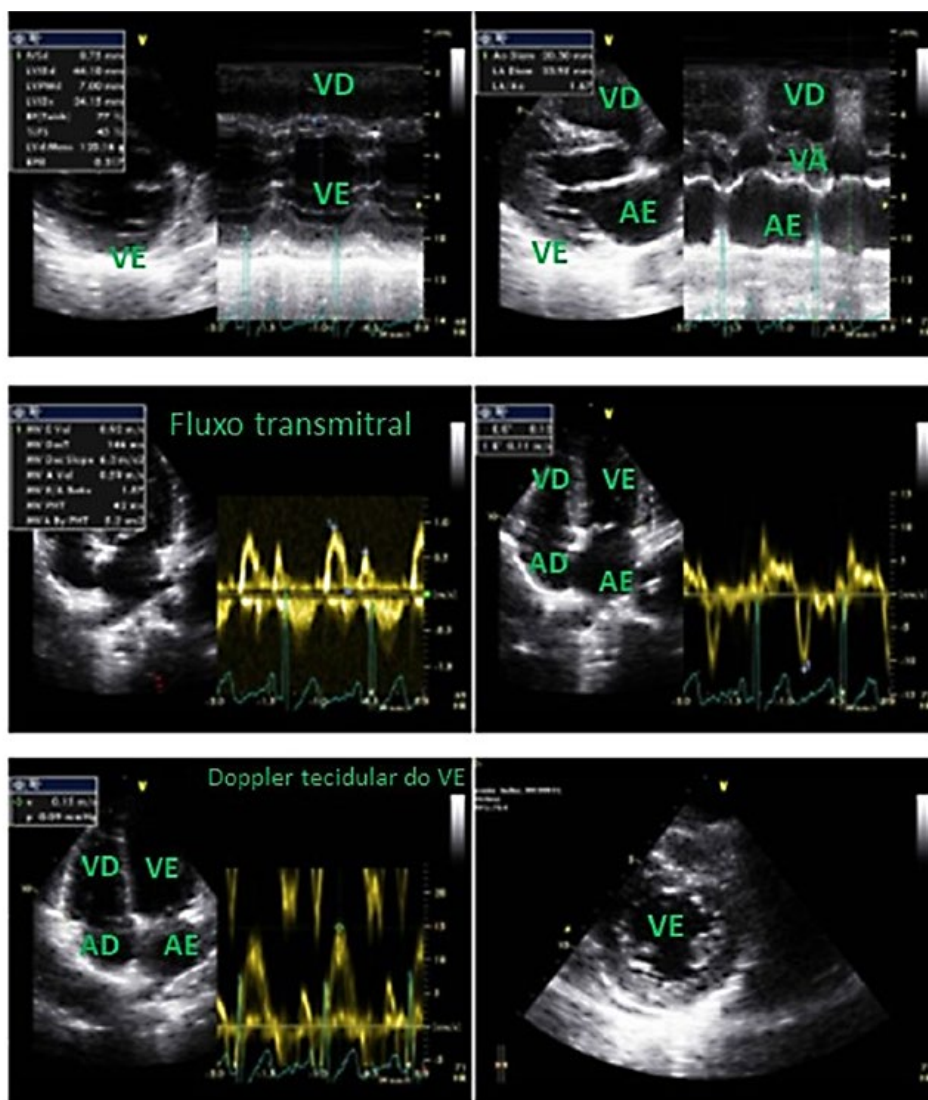


Figura 3: Primeiro ecocardiograma transtorácico da doente sem alterações. VD - ventrículo direito; VE - ventrículo esquerdo; AD - aurícula direita; AE - aurícula esquerda; VA - válvula aórtica.

Received / Recebido: 30/01/2020

Accepted / Aceite: 14/04/2020

Publicado / Published: 28 de Setembro de 2020

REFERÊNCIAS

- Harding SM, Richter JE, Guzzo MR, Schan CA, Alexander RW, Bradley LA. Asthma and gastroesophageal reflux: acid suppressive therapy improves asthma outcome. *Am J Med.* 1996;100:395-405. doi:10.1016/S0002-9343(97)89514-9
- Rigger J, Ehl NF, Nägele R, Rickli H, Maeder MT. Kounis syndrome revisited: Systemic mastocytosis and severe coronary artery disease. *Int J Cardiol.* 2016;214:510-1. doi:10.1016/j.ijcard.2016.03.154
- Ventura MT, Buquicchio R, Cecere R, Calogiuri G, Cannito CD, De Donno M, et al. Anaphylactic reaction after the concomitant intravenous administration of corticosteroids and gastroprotective drugs: two case reports. *J Biol Regul Homeost Agents.* 2013;27:589-94.
- Galindo PA, Borja J, Feo F, Gómez E, García R, Cabrera M, et al. Anaphylaxis to omeprazole. *Ann Allergy Asthma Immunol.* 1999;82:52-4. doi:10.1016/S1081-1206(10)62660-9
- Demirkan K, Bozkurt B, Karakaya G, Kalyoncu AF. Anaphylactic reaction to drugs commonly used for gastrointestinal system diseases: 3 case reports and review of the literature. *J Investig Allergol Clin Immunol.* 2006;16:203-9.
- Méndez-Betancourt JL, Ramirez-Ramos CF, López-Guevara OA, Osorio-Carmona HE. Síndrome de Kounis, a propósito de um caso clínico. *Acta Méd Perú.* 2018;35:1.
- Café HF, Silva BF, Faria AP, Araújo JJ. Pericardite com tamponamento por salmonella enteritidis. *Rev Bras Cardiol.* 2013;26:142-6.
- Aksu K, Kurt E. Anaphylaxis to lansoprazole with tolerance to omeprazole. *Allergol Immunopathol.* 2012;40:393-4.
- Almeida JP, Lopes A, Barbosa MP. Hipersensibilidade a inibidores da bomba de prótons: Um caso raro. *Rev Port Imunoalergol.* 2016;31:6.
- Abdul Razzak E, Tomás M, Tornero P, Herrero T. Nine cases of allergy to omeprazole. *J Investig Allergol Clin Immunol.* 2012;22:228-230.
- Gázquez V, Dalmau G, Gaig P, Gómez C, Navarro S, Mercè J. Kounis syndrome: report of 5 cases. *J Investig Allergol Clin Immunol.* 2010;20:162-5.
- Dueñas-Laita A, Pineda F, Armentia A. Hypersensitivity to generic drugs with soybean oil. *N Engl J Med.* 2009;361:1317-8. doi:10.1056/NEJMc0904562
- Rodrigues MA, Coelho D, Granja C. Fármacos que podem provocar síndrome de Kounis. *Rev Bras Anestesiol.* 2013;63:426-8.
- Almeida J, Ferreira S, Malheiro J, Fonseca P, Caeiro D, Dias A, et al. A rare cause of acute coronary syndrome: Kounis syndrome. *Rev Port Cardiol.* 2016;35:699.e1-699.e4. English, Portuguese. doi: 10.1016/j.repc.2016.03.009.