

## INSTANTÂNEO ENDOSCÓPICO

# Via rara de metastização de tumor laríngeo

## Unusual route of metastization of laryngeal tumor

Joana Saiote\*, Mariana Costa, Diana Carvalho, Milela Mendes e Isabel Redondo

Serviço de Gastreterologia, Hospital Santo António dos Capuchos, Centro Hospitalar de Lisboa Central, EPE, Lisboa, Portugal

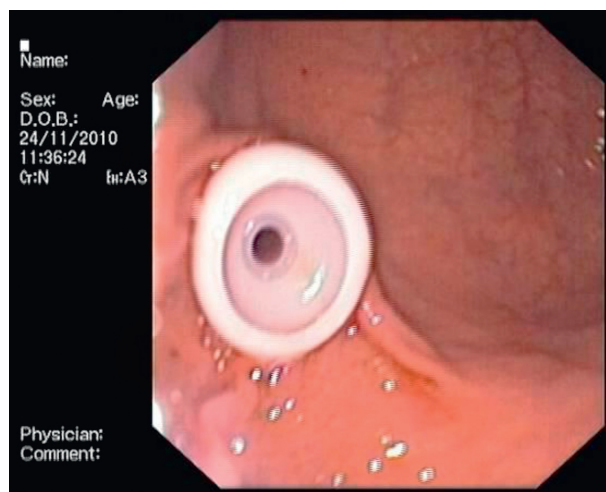
Recebido a 3 de março de 2012; aceite a 12 de outubro de 2012  
Disponível na Internet a 22 de janeiro de 2013

### Via rara de metastização de tumor laríngeo

Doente do sexo masculino, 75 anos, com o diagnóstico de carcinoma pavimento-cecular da corda vocal esquerda (T2N2M0), foi submetido a radioterapia, desenvolvendo edema faringolaríngeo 6 meses após terapêutica. Foi realizada traqueostomia e colocação de sonda de gastrostomia percutânea transendoscópica (PEG), pelo método de Ponski-Gauderer (*pull method*). O exame endoscópico efetuado durante o procedimento não revelou lesões na mucosa gástrica (fig. 1).

Três meses mais tarde, o doente recorreu ao serviço de urgência por presença de conteúdo hemático na sonda de gastrostomia. Foi realizada endoscopia digestiva alta, que revelou múltiplas lesões vegetantes na parede anterior do estômago, adjacentes ao botão interno da PEG, algumas das quais ulceradas (figs. 2 e 3).

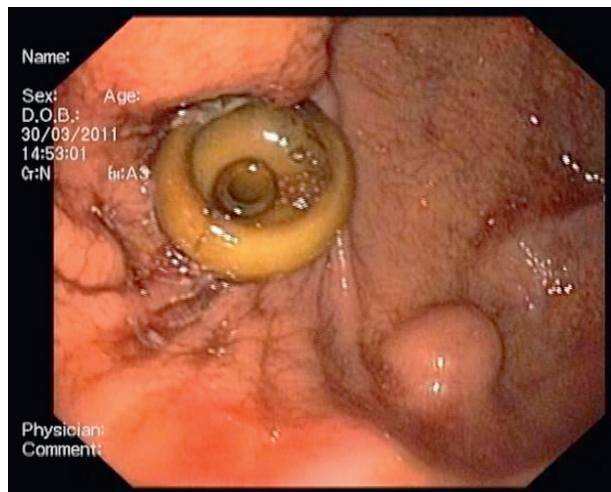
O exame histológico das biopsias efetuadas mostrou tratar-se de um carcinoma pouco diferenciado, sendo a análise imuno-histoquímica consistente com metastização de carcinoma da laringe, com elevada expressão de citoqueratina CK34B12 e baixa expressão de citoqueratinas CK8/18.



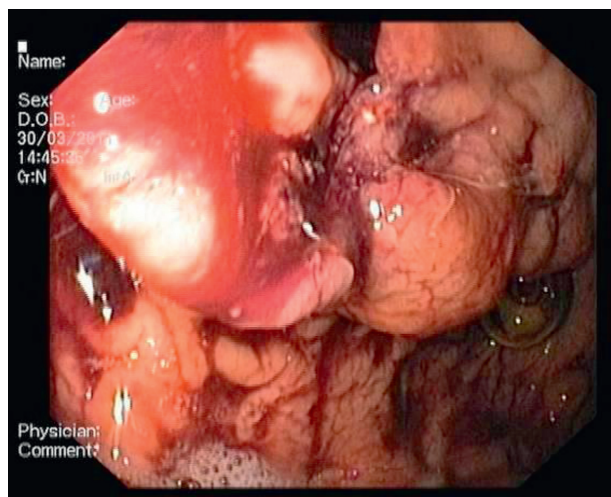
**Figura 1** Endoscopia inicial: botão interno da gastrostomia percutânea na parede anterior do corpo gástrico.

Em neoplasias do trato aerodigestivo superior, a gastrostomia percutânea endoscópica é frequentemente utilizada para suporte nutricional. O método de Ponski-Gauderer (*pull method*) foi inicialmente descrito para a colocação da PEG e é o mais amplamente utilizado. Neste método, a sonda de gastrostomia passa através da boca, faringe e esófago antes de atingir a parede abdominal.

\* Autor para correspondência.  
Correio eletrónico: joana.saiote@gmail.com (J. Saiote).



**Figura 2** Segunda endoscopia: múltiplas lesões submucosas na parede anterior do estômago, adjacentes ao botão interno da PEG.



**Figura 3** Segunda endoscopia: lesão vegetante de maiores dimensões, adjacente ao botão interno, com ulceração profunda.

A disseminação tumoral ou metástases no local da PEG é uma complicação rara com o *pull method* (0,7 a 2%)<sup>1</sup>. Existe uma grande variedade de teorias acerca do mecanismo de propagação, sendo o mais provável a sementeira direta durante a passagem do dispositivo, pelo cisalhamento de células tumorais<sup>2,3</sup>.

Em 2007, uma revisão dos casos publicados tentou identificar os fatores de risco associados à disseminação tumoral e desenvolver estratégias para minimizá-lo<sup>4</sup>. Os fatores patológicos identificados incluíram: localização faringoesofágica da neoplasia primitiva, fatores relacionados com a histologia da lesão (tipo pavimento-celular e pouco ou moderadamente diferenciado), estadiopatológico avançado e lesão primária de grandes dimensões ao diagnóstico. No que diz respeito a fatores de risco relacionados com a terapêutica, estes incluíram: colocação de PEG por via endoscópica, utilização do

*pull method*, tumor primário não tratado e intervalo superior a 3 meses após colocação inserção da PEG.

Embora o risco de metastização pelo trato de PEG seja pequeno, devem ser tomadas precauções especiais durante o procedimento. A opção por métodos de inserção do tubo de gastrostomia que não necessitem da sua passagem através da faringe, minimizando o contacto direto com as células tumorais, deverá ser tomada em consideração. Os métodos alternativos de colocação de PEG incluem opções com apoio endoscópico, radiológico (guiado por ecografia ou fluoroscopia) ou cirúrgico (mini-laparotomia ou laparoscopia).

Embora a complexidade técnica do método endoscópico descrito por Russel (técnica «*push-through*» ou «com introdutor» com ou sem gastropexia)<sup>5</sup> seja maior e tenha sido descrito inicialmente maior número de complicações do que com o *pull method*, o facto de não requerer passagem do tubo de gastrostomia pela orofaringe faz com que seja cada vez mais sugerido como método preferencial nestes doentes.

## Responsabilidades éticas

**Proteção de pessoas e animais.** Os autores declaram que para esta investigação não se realizaram experiências em seres humanos e/ou animais.

**Confidencialidade dos dados.** Os autores declaram ter seguido os protocolos de seu centro de trabalho acerca da publicação dos dados de pacientes e que todos os pacientes incluídos no estudo receberam informações suficientes e deram o seu consentimento informado por escrito para participar nesse estudo.

**Direito à privacidade e consentimento escrito.** Os autores declaram que não aparecem dados de pacientes neste artigo.

## Conflito de interesses

Os autores declaram não haver conflito de interesses.

## Bibliografia

1. Whalen GF, Huizinga WK, Marszalek A. Perforation of gastric squamous carcinoma metachronous to laryngeal carcinoma: metastatic in origin? *Gut*. 1988;29:534–6.
2. Brown MC. Cancer metastasis at percutaneous endoscopic gastrostomy stomata is related to the hematogenous or lymphatic spread of circulating tumor cells. *Am J Gastroenterol*. 2000;95:3288–91.
3. Hunter JG. Tumor implantation at PEG exit sites in head and neck cancer patients: how much evidence is enough? *J Clin Gastroenterol*. 2003;37:280.
4. Cappell MS. Risk factors and risk reduction of malignant seeding of the percutaneous endoscopic gastrostomy track from pharyngoesophageal malignancy: a review of all 44 known reported cases. *Am J Gastroenterol*. 2007;102:1307–11.
5. Russel TR, Brotman M, Norris F. Percutaneous gastrostomy: a new simple cost-effective technique. *Am J Surg*. 1984;148:132–7.