GE J Port Gastrenterol. 2012;**19(2)**:108-110

Jornal Português de Gastrenterologia
Portuguese Journal of Gastroenterology
www.elsevier.pt/ge

INSTANTÂNEO ENDOSCÓPICO

Metalobezoar gástrico

Gastric bezoar

Ana Catarina Rego*, Nuno Nunes, José Renato Pereira, Nuno Paz e Maria Antónia Duarte

Serviço de Gastrenterologia, Hospital do Divino Espírito Santo EPE de Ponta Delgada, Ponta Delgada, Portugal

Recebido a 11 de dezembro de 2010; aceite a 19 de fevereiro de 2011

Caso clínico

Homem de 48 anos, com patologia psiquiátrica, que recorreu ao Serviço de Urgência por ingestão de corpos estranhos, sem qualquer sintomatologia. Uma radiografia simples de abdómen evidenciou volumoso bezoar gástrico metálico, com alguns objectos de menores dimensões em progressão no tubo digestivo (fig. 1).

Não apresentava sinais físicos de irritação peritoneal, nem parâmetros laboratoriais de infecção.

Uma endoscopia digestiva alta (EDA) permitiu observar numerosos corpos estranhos no estômago: clipes, agrafos, pioneses, sacos plásticos, elásticos e tampas de caneta (fig. 2).

A tentativa de remoção endoscópica foi mal sucedida pelo que foi submetido a gastrotomia longitudinal com extracção de volumoso metalobezoar (450 g), constituído essencialmente por clipes, agrafos, pioneses, corta-unhas e alfinete de gravata, encontrando-se também elásticos, sacos plásticos e tampas de caneta (fig. 3).

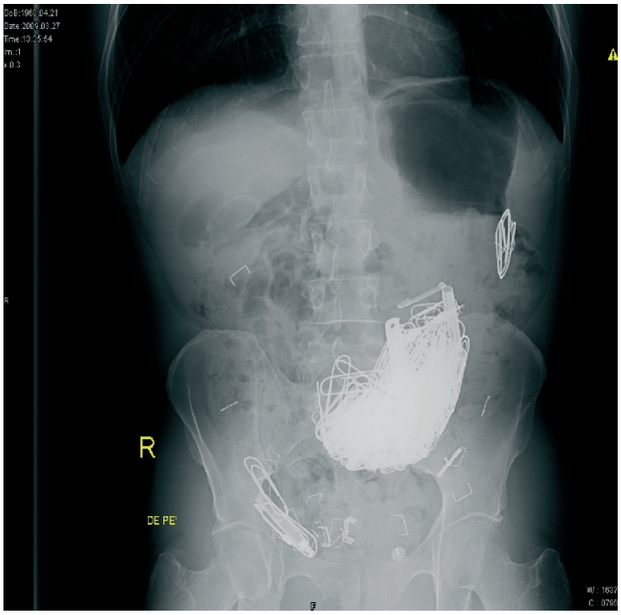

Figura 1 Volumoso bezoar gástrico metálico, com alguns objectos em progressão no tubo digestivo.

*Autor para correspondência.
Correio electrónico: ana.rego81@gmail.com (A.C. Rego).

0872-8178/$ - see front matter © 2010 Publicado por Elsevier España, S.L. em nome da Sociedade Portuguesa de Gastrenterologia.

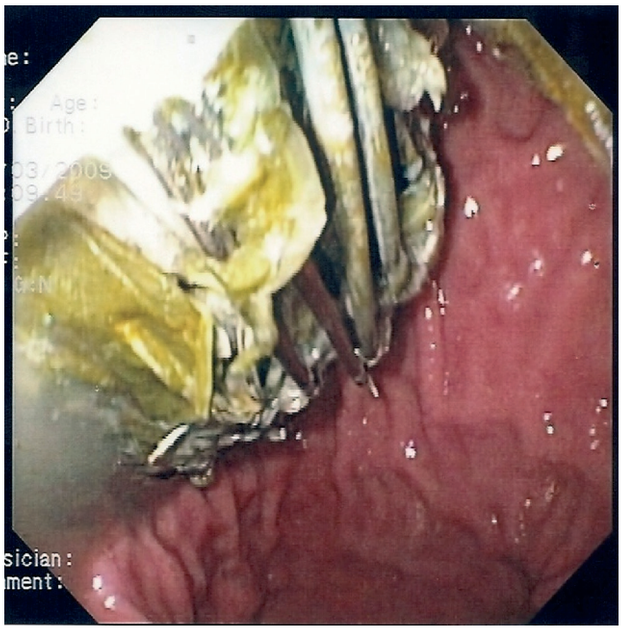

Figura 2 A endoscopia digestiva alta permitiu observar a presença de numerosos corpos estranhos no estômago: clipes, agrafos, pioneses, sacos plásticos, elásticos e tampas de caneta.

Figura 3 Objectos retirados do estômago por gastrotomia longitudinal: clipes, agrafos, alfinete de gravata, corta-unhas, tampas de caneta, molas, chupa-chupa, sacos plásticos, elásticos.

Discussão

Os bezoares resultam da acumulação e agregação de material estranho, não digerível, que se acumula no tubo digestivo, geralmente no estômago. Classificam-se de acordo com a sua composição em fitobezoares, tricobezoares, farmacobezoares e lactobezoares[1]. São raras as descrições na literatura de casos de bezoares constituídos essencialmente por objectos metálicos[2-5].

Os factores de risco mais frequentes são: cirurgia gástrica prévia, doença psiquiátrica, estenose péptica, neoplasia gastroduodenal ou pancreática, doença de Crohn, hipotiroidismo, diabetes mellitus, insuficiência renal terminal, ventilação prolongada e fármacos inibidores da motilidade gastrointestinal.

Muitas vezes são assintomáticos. Desconforto epigástrico, náuseas e vómitos são os sintomas mais frequentes. Hemorragia digestiva, perfuração de víscera oca ou oclusão intestinal são formas de apresentação raras.

Estão descritos vários métodos de tratamento dos bezoares gástricos, conforme a constituição dos mesmos. A extracção endoscópica é considerada a terapêutica *goldstandard* em bezoares de pequenas dimensões ou fragmentáveis com o auxílio de métodos adjuvantes (litotrísia electrohidráulica, laser). A remoção dos fragmentos pode ser feita com uma variedade de acessórios endoscópicos, nomeadamente pinças, cesto *Dormia*, *Rothnet*, ansa de polipectomia, campânula protectora. Algumas manobras que podem facilitar a remoção são o alinhamento do corpo estranho na vertical e a hiper-extensão cervical. O *overtube* reveste-se de maior importância na remoção de objectos múltiplos, pontiagudos ou cortantes, pois assegura protecção da via aérea, permite múltiplas passagens do endoscópio e protecção da mucosa esofágica impedindo a sua laceração. A remoção endoscópica é eficaz em 85 a 90% dos casos[1].

A digestão química ou enzimática tem sido utilizada com sucesso na dissolução de fito, lacto e tricobezoares. Alguns estudos revelam taxas de dissolução de 85% com a utilização de celulase[1].

A terapêutica cirúrgica está reservada para a falência da terapêutica endoscópica ou em casos complicados de perfuração, hemorragia ou oclusão intestinal[1].

A atitude a adoptar perante um bezoar gástrico metálico é idêntica à dos corpos estranhos.

A remoção endoscópica de corpos estranhos é considerada emergente quando há evidência clínica de obstrução esofágica (sialorreia) condicionando risco de aspiração e asfixia e urgente (até 24 h após ingestão) quando o corpo estranho se encontra no esófago, por impacto alimentar ou ingestão de corpos cortantes ou pontiagudos.

Objectos longos, com comprimento superior a 5 cm ou diâmetro superior a 2 cm devem ser removidos do estômago porque dificilmente passam o piloro. Os objectos cortantes devem ser removidos do estômago por elevado risco de perfuração (15 a 35%). Quando não é possível a sua remoção endoscópica, devem ser avaliados diariamente por radiografia simples abdominal e têm indicação cirúrgica se sintomáticos ou se permanecem fixos por 3 dias.

Objectos curtos e rombos só têm indicação cirúrgica quando não passam ao delgado em 3 a 4 semanas, quando permanecem fixos no delgado durante 1 semana ou quando sintomáticos.

O caso apresentado é curioso pela quantidade e variedade de objectos contidos no bezoar, apenas possível pela recorrência da ingestão compulsiva adoptada pelo doente. A exuberância e volume do bezoar encontrado, com múltiplos

objectos metálicos perfurantes, alguns dos quais encravados na mucosa gástrica, impossibilitaram a remoção endoscópica de forma segura.

Bibliografia

1. Ginsberg G, Pfau P. Foreign bodies, bezoars and caustic ingestions. Em: Feldman M, Friedman LS, Brandt LJ. Sleisenger and Fordtran´s gastrointestinal and liver disease. 9ª ed. Filadélfia: Saunders Elsevier; 2010.
2. Devanesan J, Pisani A, Sharma P, et al. Metallic foreign bodies in the stomach. Arch Surg. 1977;112:664-5.
3. Kaplan R, Celebi F, Güzey D, et al. Medical image. Metal bezoar. N Z Med J. 2005;118:U1588.
4. Yasin MA, Malik GN, Malik SA, et al. Metal in stomach: a rare cause of gastric bezoar. BMJ Case Reports. 2009;2009:bcr06. 2008.0278.
5. Kadian RS, Rose JF, Mann NS. Gastric bezoars: Spontaneous resolution. Am J Gastroenterology. 1978;70:79.