
Caso Clínico / Clinical Case

ENTEROCOLITE NEUTROPÉNICA EM DOENTE TRANSPLANTADO HEPÁTICO

A. CRUZ, S. C. LIMA, S. BARROSO, J. COTTER

Resumo

A enterocolite neutropénica é um processo necrotizante, rapidamente progressivo e potencialmente fatal que envolve o cego, íleon terminal e cólon ascendente.

Mais frequentemente descrita em associação com quimioterapia para neoplasias hematológicas, tem tido um interesse crescente devido à associação com novos esquemas de quimioterapia intensivos para neoplasias sólidas.

Cursa com sintomatologia gastrointestinal inespecífica, sendo a precocidade no diagnóstico e na instituição terapêutica essenciais para a redução da taxa de mortalidade.

Apresenta-se, pela particularidade de ocorrer num doente transplantado hepático, o caso clínico de um doente do sexo masculino, de 54 anos de idade, com o diagnóstico de enterocolite neutropénica tratado com sucesso com terapêutica médica conservadora.

Summary

Neutropenic enterocolitis is a rapidly progressive and potentially fatal necrotizing process involving the terminal ileum, cecum and ascending colon. Previously it has been described in association with chemotherapy for hematological diseases. Recently, it has also been observed after several chemotherapy regimens for solid tumors.

It is characterized by non-specific gastrointestinal symptoms. The early diagnosis and treatment are essential to reduce the mortality rate.

We present the unusual case of a 54 year old male patient submitted to liver transplantation who developed neutropenic enterocolitis, which was successfully treated with conservative medical management.

GE - J Port Gastrenterol 2008; 15: 16-19

INTRODUÇÃO

O interesse actual na enterocolite neutropénica resulta de um aumento da sua prevalência na população adulta, como complicação de esquemas agressivos de quimioterapia cada vez mais utilizados não só em neoplasias hematológicas mas também em neoplasias sólidas⁽¹⁻¹²⁾.

Após a primeira descrição por Amromin e Salomon em 1962 em autópsias⁽⁵⁾, várias outras publicações se seguiram de casos de enterocolite neutropénica em populações adultas com leucemia.

Mais recentemente têm sido descritos alguns casos em associação com neoplasias sólidas, nomeadamente testículos, pulmão, cólon, mama, e também em associação com transplantes de medula óssea⁽²⁾ e renal⁽¹¹⁾ e em casos de SIDA⁽¹²⁾.

CASO CLÍNICO

Apresenta-se o caso de um doente do sexo masculino, de 54 anos de idade, caucasiano, casado, reformado, ex-operário fabril.

Destacavam-se nos antecedentes pessoais deste doente, transplante hepático por cirrose criptogénica em 1999 e sarcoidose pulmonar em 2003 (2 meses antes).

Para além destes, o doente tinha hipertensão arterial, insuficiência cardíaca congestiva, diabetes mellitus tipo II e polineuropatia sensoriomotora.

O doente encontrava-se medicado com ciclosporina 125 mg/d (desde há 4 anos), prednisolona 60 mg/d (iniciada dois meses antes e já em esquema de redução progressiva), insulina, nifedipina, enalapril, furosemida e espirolactona.

Recorreu ao Serviço de Urgência hospitalar por febre, dor abdominal localizada ao flanco/fossa ilíaca direita e diarreia (7 dejectões/dia de fezes líquidas, sem sangue, muco ou pús), com sete dias de evolução. Na admissão o doente apresentava-se febril (temperatura axilar 38,2° C), abdómen ligeiramente distendido, com dor à palpação no flanco/ fossa ilíaca direita mas sem sinais de irritação peritoneal e com presença de ruídos hidroaéreos.

Na avaliação realizada na admissão destacavam-se: hemoglobina 12,6 g/dl, leucócitos 2400/mm³, com neutrófilos 1400/mm³, plaquetas 295000/mm³, glicose 229 mg/dl, ureia 99 mg/dl, creatinina 1,5 mg/dl, sódio 118 mEq/L, potássio 6,5 mEq/L, AST 34 UI/L, ALT 41 UI/L, amilase 77 U/L e lípase 38 U/L. A radiografia abdominal simples não apresentava alterações, tendo o doente sido admitido no internamento do Serviço de Cirurgia, para estudo da dor abdominal.

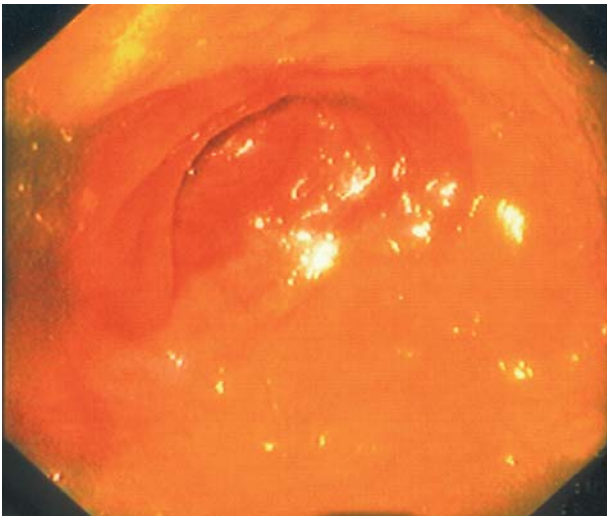


Figura 1 - Transição da mucosa com ulcerações para mucosa normal no íleon terminal.

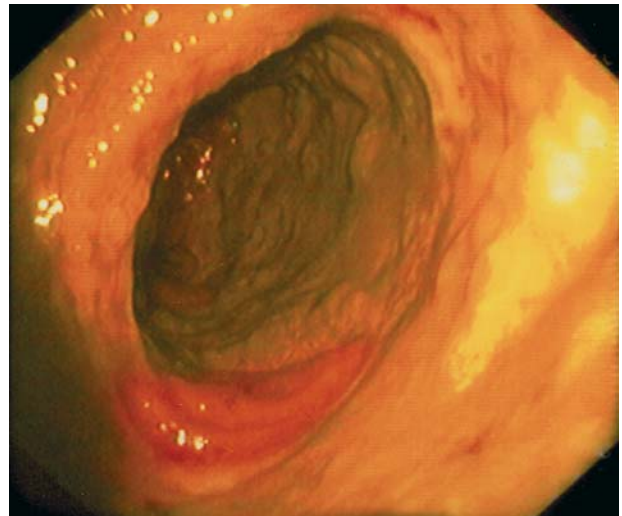


Figura 2 - Mucosa com ulcerações no cólon direito.

Foi mantida terapêutica com ciclosporina (mantida na dose habitual), prednisolona (mantido o esquema de redução prescrito) e nifedipina, tendo sido ainda instituído metronidazol, pausa alimentar e fluidoterapia endovenosa.

Durante a primeira semana de internamento no Serviço de Cirurgia o doente foi submetido a colonoscopia com ileoscopia que demonstrou ulceração dos 25 cm distais do íleon terminal (Figura 1) e atingimento difuso traduzido por ulcerações de todo o cólon direito (Figura 2). O exame histológico destas áreas revelou edema e congestão do córion sem infiltrado inflamatório específico significativo, exsudado necrótico e tecido de granulação jovem próprio de fundo de úlcera (Figura 3) e estruturas fúngicas com morfologia de *Candida albicans* (Figura 4). A tomografia axial computadorizada (TAC) abdominopélvica efectuada demonstrou espessamento da parede do cólon ascendente e cego, apresentando ar na espessura da

parede cólica a esse nível, densificação da gordura adjacente e espessamento das fâscias renal anterior e posterior ipsilateral, tendo o doente sido transferido para o internamento do Serviço de Gastrenterologia onde foi colocada o diagnóstico de enterocolite neutropénica. Os exames bacteriológico e parasitológico de fezes eram negativos bem como pesquisa da toxina do *clostridium difficile*, hemoculturas (aeróbios, anaeróbios e fungos) e serologias VIH, Vírus citomegálico, Vírus de Epstein Barr e Yersinia.

Foi decidido manter terapêutica e instituída dieta semi-elementar, com o objectivo de otimizar o estado nutricional, já que o doente apresentava uma baixa ingestão oral, o que seria previsivelmente deletério para a sua adaptação a esta situação de stress. Foi também iniciada administração de imipenem e fluconazol.

Verificou-se melhoria analítica (com progressiva recuperação na contagem dos leucócitos) e imagiológica, ten-

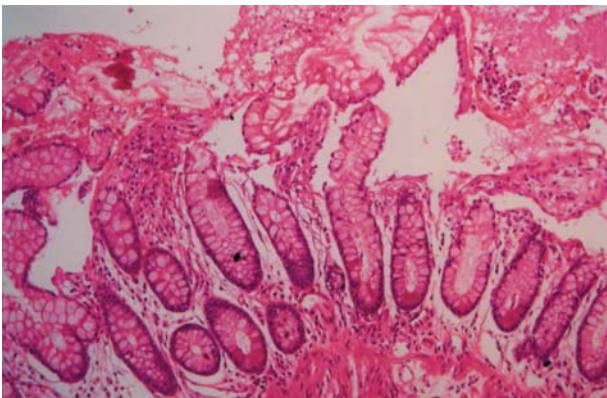


Figura 3 - Edema e congestão do córion sem exsudado inflamatório específico significativo; exsudado necrótico e tecido de granulação jovem próprio de fundo de úlcera.

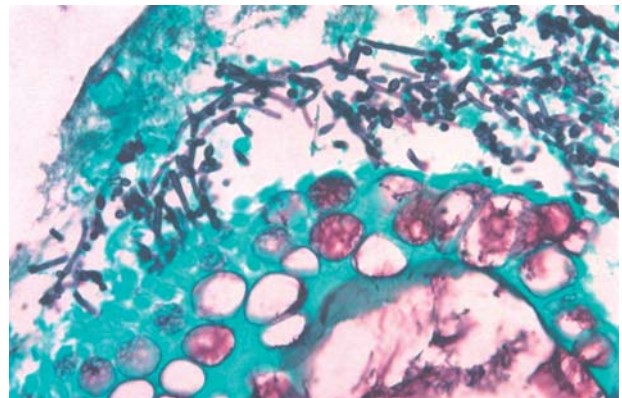


Figura 4 - Estruturas fúngicas com morfologia de *Cândida albicans*.

do as TAC realizadas aos 15º e 30º dias de internamento revelado diminuição do espessamento da parede do cólon e da densificação da gordura adjacente, em concordância com a progressiva melhoria clínica.

O doente teve alta ao 47º dia de internamento, assintomático, com valor normal dos leucócitos, medicado com ciprofloxacina e fluconazol (durante 15 dias), além da terapêutica habitual e referenciado à consulta de Gastrenterologia e Hepatologia.

A TAC abdominopélvica realizada no ambulatório cerca de 2 meses após a alta não demonstrava nem espessamento da parede cólica nem densificação da gordura adjacente na zona do cólon direito.

O doente permaneceu assintomático por um período de um ano, vindo nessa altura a falecer por complicações não relacionadas com a enterocolite (insuficiência cardíaca congestiva descompensada).

DISCUSSÃO

O aumento da utilização de vários fármacos, nomeadamente a ciclosporina e os corticosteroides, e regimes de quimioterapia múltiplos, torna cada vez mais importante estar alerta para complicações potencialmente fatais destas terapêuticas imunossupressoras, entre as quais a enterocolite neutropénica.

Esta doença foi pela primeira vez descrita em 1962 por Amromin e Salomon em autópsias de adultos com leucemia ou linfoma⁽⁵⁾. Contudo, com a proliferação de novos regimes de quimioterapia para tratamento de neoplasias em adultos, a enterocolite tem-se tornado mais prevalente na população adulta em tratamento não só para neoplasias hematológicas⁽⁶⁾, mas também sólidas e ainda em associação com alguns transplantes, nomeadamente medula óssea⁽³⁾ e renal⁽¹¹⁾ e algumas doenças como a SIDA⁽¹²⁾. A particularidade deste caso deve-se à ocorrência da enterocolite neutropénica num doente transplantado hepático. Outras designações são também utilizadas para caracterizar esta patologia: enterocolite necrotizante, tiflíte neutropénica, enteropatia leucopénica e síndrome ileocecal^(2,5,9).

A enterocolite neutropénica consiste em ulceração ou necrose da mucosa do cego, íleon terminal e cólon ascendente. Os factores que contribuem para a necrose são a infiltração leucémica da parede intestinal, a diminuição do fluxo sanguíneo para os tecidos pouco vascularizados, a ulceração da mucosa pelos agentes quimioterapêuticos (já que estes actuam em tecidos em rápida divisão como a flora intestinal) e a proliferação de agentes bacterianos ou fúngicos através da mucosa intestinal e libertação de endotoxinas^(2,5). No caso particular deste doente, quer a ulceração da mucosa e alteração da microflora intestinal, quer a proliferação de agentes bacterianos e fúngicos, tal

como a *Candida albicans*, causados pela imunossupressão induzida pela ciclosporina e pela corticoterapia, terão sido dos principais factores etiológicos responsáveis pelo aparecimento da enterocolite. O cego é particularmente predisposto devido à estase das fezes, abundância local de bactérias e à presença de tecido linfoide intestinal (placas de Peyer, lâmina própria e linfócitos intraepiteliais) e à escassa espessura da parede⁽²⁾.

A incidência de enterocolite neutropénica clínica varia com o tipo de população oncológica ou transplantada, a agressividade da quimioterapia e a utilização profilática de antibióticos⁽³⁾. Gorschutler *et al* descreveram uma incidência de 5,3% calculada a partir de 21 dos 145 trabalhos publicados, incluídos na única revisão sistematizada existente, podendo variar em outros estudos entre 1 e 46%⁽¹⁴⁾.

Caracteristicamente os doentes desenvolvem lesões entéricas durante ou imediatamente após quimioterapia⁽⁵⁾. Neste doente verificou-se que desenvolveu enterocolite aproximadamente 4 anos após o início da terapêutica com ciclosporina, depois do transplante hepático. Poderá ainda ter havido a contribuição adicional da terapêutica com prednisolona instituída cerca de dois meses antes do aparecimento da enterocolite, para o tratamento da sarcoidose pulmonar então diagnosticada.

O diagnóstico permanece um importante desafio, na medida em que os doentes tipicamente se apresentam com sintomatologia gastrointestinal inespecífica, apesar do crescente alerta da possibilidade da sua ocorrência em grupos de risco^(4,5,10). A apresentação clínica geralmente inclui febre, dor abdominal caracteristicamente localizada nos quadrantes inferiores direitos e diarreia, em doentes neutropénicos^(1,2,13,14), tal como no caso presente. Deve no entanto salientar-se a variabilidade da severidade da neutropenia no momento do diagnóstico, apesar da existência de um padrão de diminuição da contagem dos glóbulos brancos previamente ao início dos sintomas⁽⁴⁾. A TAC é o exame imagiológico mais sensível, sendo sugestivos os achados: espessamento da parede intestinal, pneumatose, líquido livre pericólico e envolvimento mesentérico^(2,4,10,13). No caso deste doente a TAC demonstrou espessamento da parede do cólon ascendente e cego e pneumatose a esse nível.

Por imprevistos logísticos a TAC foi realizada com algum atraso temporal, o que motivou a realização precedente de colonoscopia que mostrou ulceração da mucosa dos 25 cm distais do íleon terminal e de todo o cólon direito, tendo a histologia confirmado envolvimento do íleon terminal, cego e cólon direito por necrose e ainda a presença de estruturas fúngicas com morfologia de *Candida albicans*.

O tratamento é controverso e depende da gravidade clínica e patogénicos envolvidos^(2,13,15), podendo incluir trata-

mento médico conservador e/ou tratamento cirúrgico. No entanto existe consenso quanto ao tratamento precoce ser conservador ^(4,10). Pode incluir repouso intestinal, fluidoterapia endovenosa, nutrição parentérica total, antibioterapia de largo espectro e antifúngicos. O tratamento cirúrgico é reservado para as complicações como perfuração, obstrução, deterioração clínica sugestiva de sépsis não controlada e persistência de hemorragia apesar de correcção da coagulação e citopenias ⁽⁹⁾.

O sucesso das medidas conservadoras é multifactorial e pode resultar do aumento da experiência com quimioterapia de altas doses como parte de protocolos oncológicos, podendo haver limitação dos períodos de neutropenia severa permitindo que formas ligeiras de doença sejam resolvidas sem necessidade de intervenção cirúrgica, ocorrência do período de neutropenia num ambiente mais controlado com utilização de precauções e medidas de suporte como o factor estimulante do crescimento das colónias de granulócitos e existência de maior atenção para a doença, o que permitirá o diagnóstico e a instituição mais precoce de medidas conservadoras antes do aparecimento de alterações irreversíveis ⁽⁴⁾.

Neste caso a enterocolite foi diagnosticada e tratada precocemente com sucesso através de terapêutica médica conservadora (repouso intestinal, fluidoterapia endovenosa, antibioterapia largo espectro e antifúngico), ao mesmo tempo que se processava uma redução da corticoterapia. Com as recomendações terapêuticas actuais, a taxa de mortalidade que nos anos 70 era de quase 100%, é hoje de aproximadamente 45% ⁽¹³⁾.

Melhores expectativas do que estas devem basear-se na compreensão dos riscos da ocorrência desta doença, na terapêutica precoce com antibioterapia de largo espectro, na terapêutica antifúngica sistémica e na atenção metuculosa às medidas de suporte ⁽¹³⁾.

Correspondência:

Dr. José Cotter
Centro Hospitalar do Alto Ave – Guimarães
Serviço de Gastroenterologia
Rua dos Cutileiros – Creixomil
4810-005 Guimarães
e-mail: jcotter@hguimaraes.min-saude.pt

BIBLIOGRAFIA

1. Debrito D, Barton E, Spears KL, Granmer HH, Karp SJ, Anglin D, et al. Acute right lower quadrant pain in a patient with leukaemia. *Annals of Emergency Medicine* 1998; vol. 32(1): 98-101.
2. Nadiminti U, Greene JN, Vincent AL, Sandin RL. Typhilitis in neutropenic patients: An analysis of thirty-nine patients in a cancer hospital. *Infectious Diseases in Clinical Practice* 2000; 153-160.
3. Otaibi AA, Barker C, Anderson R, Signalet DL, Calgary A. Neutropenic enterocolitis (typhilitis) after bone marrow transplant. *J. Pediatr Surg* 2002; 37: 770-772.
4. Song HK, Kreisel D, Canter R, Krupnick AS, Stadtmauer EA, Buzby G. Changing presentation and management of neutropenic enterocolitis. *Arch Surg* 1998; 133: 979-982.
5. Cunningham SC, Fakhry K, Bass BL, Napolitano LM. Neutropenic enterocolitis in adults: Case series and review of the literature. *Digestive Diseases and Sciences* 2005; vol. 50, No. 2: 215-220.
6. Wach M, Dmoszynska A, Wasik-Szczepanek E, Pozarowsky A, Drop A, Szczepanek D. Neutropenic enterocolitis: serious complication during the treatment of acute leukemias. *Ann Hematol* 2004; 83(8): 522-526.
7. Boggio L, Pooley R, Roth SI, Winter JN. Typhilitis complicating autologous blood stem cell transplantation for breast cancer. *Bone Marrow Transplantation* 2000; vol.25(3): 321-326.
8. Gorschluter M, Mey U, Strehl J, Schmitz V, Rabe C, Pauls K, et al. Invasive fungal infections in neutropenic enterocolitis: a systematic analysis of pathogens, incidence, treatment and mortality in adults patients. *BMC Infect Dis* 2006; 26: 6-35.
9. Davila ML. Neutropenic enterocolitis. *Curr Opin Gastroenterol* 2006; 22(1): 44-17 and 9(3): 249-255.
10. Stong HK, Kreisel D, Canter R, Krupnick AS, Stadtmanter EA, Buzby G. Changing presentation and management of neutropenic enterocolitis. *Arch Surg* 1998; 133(9): 979-982.
11. Frankel AH, Barker F, Williams G, Benjamin IS, Lechler R, Rees AJ. Neutropenic enterocolitis in a renal transplant patient. *Transplantation* 1991; 52: 913-914.
12. Ehrenstein BP, Mir J, Swan N, Craven DE. Typhilitis (Neutropenic Enterocolitis) in a patient with AIDS: case report and review of the literature. *Infectious Diseases in Clinical Practice* 1999; 8 (6): 312-313.
13. Brenner CT, Monahan BP. Necrotizing enterocolitis in neutropenia and chemotherapy: a clinical update and old lessons relearned. *Curr Gastroenterol Rep* 2006; 8(4): 333-341.
14. Gorschluter M, Mey U, Strehl J, Zinske C, Schepke M, Schmidt-Wolf IG, et al. Neutropenic enterocolitis in adults: systematic analysis of evidence quality. *Eur J Haematol* 2005; 75(1): 1-23.
15. Tokar B, Aydogu S, Pasaoglu O, Ilhan H, Kasapoglu E. Neutropenic enterocolitis: is it possible to break vicious circle between neutropenia and the bowel wall inflammation by surgery? *Int J Colorectal Dis* 2003; 18(5): 455-458.