

“Procedimento de Palma” espontâneo

Spontaneus Palma's procedure

SERVIÇO DE CIRURGIA VASCULAR 1
(HOSPITAL SANTA MARIA)
DO CENTRO HOSPITALAR LISBOA NORTE

*José L. Giménez, Luís Silvestre,
Ruy Fernandes e Fernandes,
Luís Mendes Pedro*

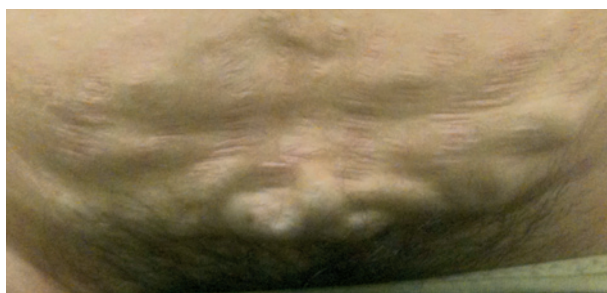Doente do sexo feminino, de 38 anos de idade, com história de trombose venosa profunda ílio-femoro-popliteia esquerda há 10 anos, durante o puerpério. Anticoagulada durante 6 meses, sem seguimento ou controlo posterior.

Exame Objectivo: marcado desenvolvimento da circulação venosa colateral suprapúbica | FIGURA 1 | e edema do membro inferior esquerdo.

Parâmetros analíticos: Deficiência de Proteína S elevada.

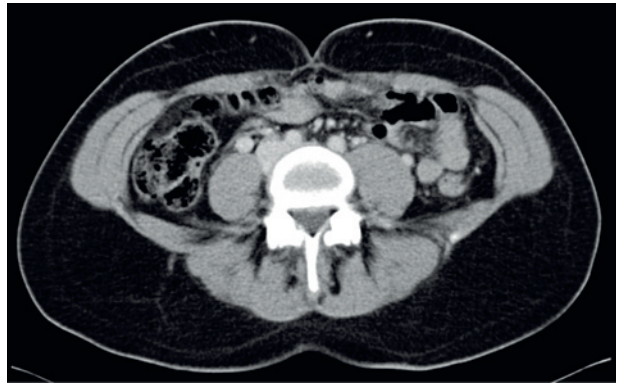
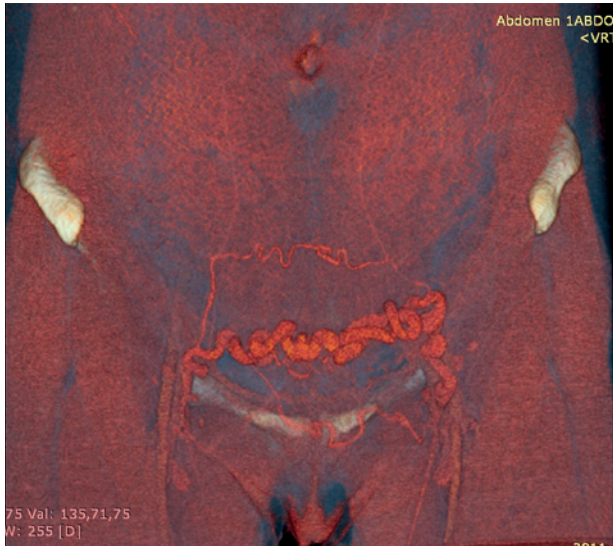
Angio-TC pélvica e dos membros inferiores:

Oclusão do eixo venoso ileo-femoral esquerdo, marcada circulação venosa colateral entre ambas as veia femorais por via suprapúbica | FIGURAS 2 E 3 |.



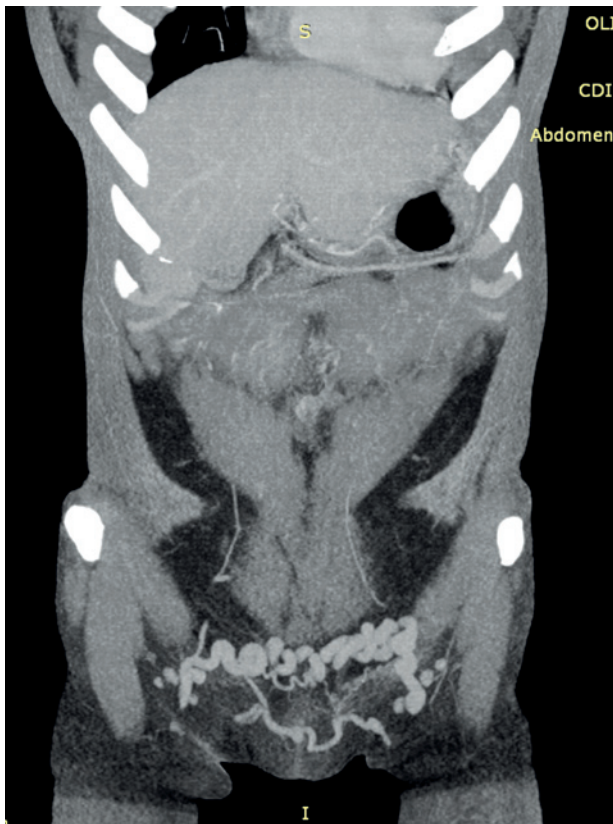
| FIGURA 1 |

Compressão da artéria íliaca primitiva direita sobre a veia íliaca primitiva esquerda (Síndrome de May-Thurner) | FIGURAS 4 E 5 |.

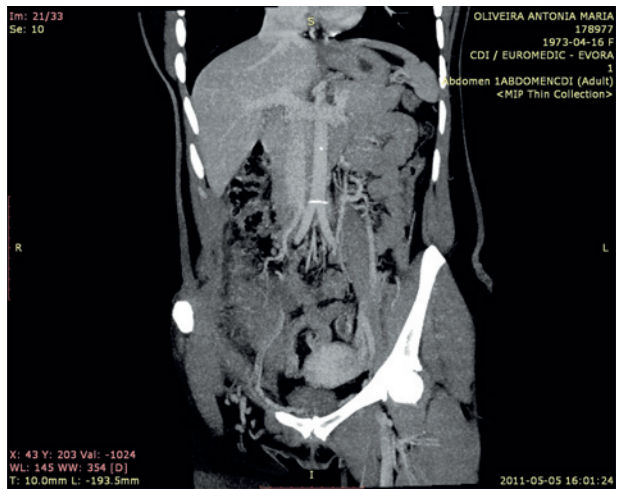


| FIGURA 4 |

| FIGURA 2 |



| FIGURA 3 |



| FIGURA 5 |