

## ANEURISMAS MICÓTICOS DAS CARÓTIDAS EXTRACRANIANAS - REVISÃO SISTEMÁTICA DA LITERATURA

### MYCOTIC EXTRACRANIAL CAROTID ARTERIES ANEURYSMS - SYSTEMATIC REVIEW OF THE LITERATURE

Pedro Lima\*<sup>1</sup>; Mário Moreira<sup>1</sup>; Mafalda Correia<sup>1</sup>; Bárbara Pereira<sup>1</sup>; Joana Silva<sup>1</sup>; Vânia Constâncio<sup>1</sup>; Anabela Gonçalves<sup>1</sup>; Manuel Fonseca<sup>1</sup>

1. Serviço de Angiologia e Cirurgia Vasculard, Centro Hospitalar Universitário de Coimbra, Coimbra, Portugal

Recebido a 30 de agosto de 2020

Aceite a 27 de dezembro de 2020

### RESUMO

**Introdução:** Os aneurismas micóticos das carótidas na sua porção extracraniana são extremamente raros, sendo que o conhecimento sobre essa patologia incide apenas na descrição de casos clínicos.

Apenas cerca de 100 casos estão publicados na literatura.

Os autores propõem apresentar uma revisão sistemática com a intenção de delinear uma compreensão mais generalizada desta patologia.

**Métodos:** Foram consultadas as bases de dados PubMed e EmBase utilizando as palavras-chave "infected aneurysm" e "carotid artery".

Foram incluídos todos os trabalhos em inglês até 2019.

Os estudos que descrevem casos sobre aneurismas carotídeos intracranianos ou pseudoaneurismas traumáticos foram excluídos, tal como as lesões secundárias a complicações de cirurgia vascular.

**Resultados:** Foram incluídos 55 trabalhos entre 1979-2019, relatando dados de 58 doentes.

A mediana da idade foi de 63 anos (mín. 9 meses; máx. 88 anos), sendo 67% do sexo masculino.

Cerca de 70% apresentaram histórico de infeções bacterianas prévias ou imunossupressão.

A localização mais frequente foi a carótida interna seguida pela carótida comum, quase exclusivamente na proximidade da bifurcação carotídea.

O aparecimento de uma massa cervical foi a apresentação mais habitual (46%) seguida por síndromes compressivas (38%) e AVC/AIT (11%).

Os agentes identificados na maior proporção dos casos foram o *Staphylococcus aureus* (26%) e *Salmonella* spp (19%).

A interposição de enxertos autólogos foi a técnica mais utilizada para correção cirúrgica.

Foi relatada a morte de 7 doentes (14%).

**Conclusão:** Os aneurismas micóticos das carótidas são raros e o diagnóstico pode ser difícil.

O seu tratamento implica restituição do *inflow* carotídeo e remoção do tecido infetado, pelo que a utilização de enxertos autólogos é a estratégia preferida.

Apesar das técnicas endovasculares poderem ser usadas em casos selecionados, deve ser considerada a possibilidade de o material protésico ser um nicho para crescimento bacteriano.

A morbimortalidade poderá ser maior que a descrita no presente trabalho pelo viés de publicação.

### Palavras-chave

Aneurisma infecioso; carótida

---

\*Autor para correspondência.

Correio eletrónico: Pedro\_lima20@hotmail.com (P. Lima).

## ABSTRACT

**Introduction:** Mycotic extracranial carotid artery aneurysms are extremely unusual, with only around 100 cases published in the literature.

They represent a challenge due to delayed presentations, possible catastrophic consequences if left untreated, as well as high morbidity after surgical management.

Knowledge about infectious aneurysms on this territory remains limited to case reports. Thus, the authors pretend to present a systematic review on the matter with the intention to open a path to further understanding.

**Methods:** Pubmed and Embase databases were consulted using the keywords "infected aneurysm" and "carotid artery", including published papers in English to the present date. Papers in other languages and papers which focused results on intracranial locations of the disease were excluded. Pseudoaneurysms following trauma or vascular surgery were not included.

**Results:** Inclusion criteria allowed analysis of 55 papers from 1979-2019 reporting data on 58 patients.

Median age was 63 years old (min. 9 months; max. 88 years), being 67% male.

Among diverse risk factors, nearly 70% presented a previous history of bacterial infection or immunosuppression.

The right carotid arteries were affected in 52% of cases. The most usual location was the internal carotid artery (31 cases) followed by the common carotid, almost exclusively near the bifurcation in both groups.

Clinical presentation was broad, including neck mass (46%), compression syndromes as Horner syndrome, dysphagia or hoarseness (38%); and stroke/transient ischemic attack (11%).

The most common bacteria identified were *Staphylococcus aureus* (26%), followed by *Salmonella spp* (19%).

Autologous vein graft interposition was the technique used to treat the majority of cases. Carotid ligation, occlusion using detachable coils and stent graft angioplasty were among the applied treatments.

Mortality was reported in 7 patients (14%)

**Conclusion:** Mycotic carotid artery aneurysms are rare and demand surgical treatment. Diagnosis can be challenging due to late presentation of neck mass or compression syndromes.

Treatment implies inflow restoration and removal of infected tissue, so interposition grafts using autologous conduits remain the preferred strategy.

Although endovascular techniques can be used in selected cases, one should remember that prosthetic material can be a nidus for bacterial growth.

Morbidity and mortality may be higher than expected due to publication bias.

## Keywords

Infected aneurysm; Carotid artery

## INTRODUÇÃO

Os aneurismas micóticos são uma patologia primeiramente descrita por Osler em 1885<sup>(1)</sup>, que relata o desenvolvimento de um aneurisma secundário a uma infecção. O termo utilizado não se restringe a agentes fúngicos mas sim qualquer microrganismo. A aorta e as artérias periféricas são os alvos preferenciais desta patologia. Os aneurismas micóticos das carótidas na sua topografia extracraniana são particularmente raros. Historicamente, com a melhoria sistemática das condições de higiene e com o uso de antibióticos, os contextos de endocardite, sífilis e tuberculose foram gradualmente assumindo uma menor importância nesta patologia<sup>(2)</sup>.

As manifestações dos aneurismas infecciosos podem variar de acordo com o território afetado. Podem ser assintomáticos ou apresentarem-se como massas pulsáteis, sintomas compressivos, rotura ou embolização séptica. Na sua topografia cervical são mais suscetíveis a manifestarem-se como lesões ocupantes de espaço, com disfunção de pares cranianos associada. Podem ocorrer complicações graves como acidente vascular cerebral ou abscessos cerebrais.

O tratamento é tradicionalmente cirúrgico, sendo o desbridamento ou drenagem do território infetado transversal a todas as técnicas. A laqueação carotídea aparece como uma das primeiras descritas, mas a sua elevada morbidade levou à adoção de estratégias que permitem a revascularização cerebral.



Uma vez que o conhecimento desta patologia se baseia maioritariamente em casos clínicos, os autores propõem apresentar uma revisão sistemática da literatura com a intenção de delinear uma compreensão mais generalizada deste tema.

## MATERIAIS E MÉTODOS

### Pesquisa da literatura publicada

Foram consultadas as bases de dados PubMed e EmBase utilizando as palavras-chave “infected aneurysm” e “carotid artery”. Foram incluídos todos os trabalhos em inglês dos últimos 40 anos (1979 a 2019).

Obteve-se um total de 90 artigos, integralmente analisados.

### Avaliação da literatura disponível

Os estudos que descrevem casos sobre aneurismas carotídeos intracranianos foram excluídos.

Os pseudoaneurismas traumáticos e as lesões secundárias a complicações de cirurgia vascular não foram admitidos pela possibilidade de considerar em uma fisiopatologia diferente daquela intencionada pelo tema do presente trabalho.

Foram excluídos 35 artigos, 23 dos quais por descreverem aneurismas carotídeos em topografia intracraniana, 8 por estarem escritos em língua não inglesa e 4 por descreverem casos relacionados com complicações de cirurgia vascular prévia.

### Extração de dados

Sempre que disponíveis, foram colhidos dados demográficos e antecedentes pessoais relevantes, tal como antecedentes de infeções prévias que permitissem verificar a relação de causalidade. Foram incluídos ainda dados que permitissem caracterizar a localização, a apresentação clínica e a microbiologia.

O tratamento realizado e o conduto utilizado foram incluídos na base de dados, tal como a descrição de eventuais intercorrências durante o *follow-up*.

Os dados relativos a antibioterapia, esquema posológico utilizado e tempo de seguimento eram escassos, pelo que não foram incluídos.

A metodologia encontra-se resumidamente representada em fluxograma (Fig.1)

## RESULTADOS

### Demografia e antecedentes

A aplicação dos critérios de inclusão permitiu a análise de 55 artigos, relatando dados sobre 58 doentes.

A mediana de idades foi de 63 anos (mín. 9 meses; máx. 88 anos), sendo 67% dos doentes de sexo masculino.

Os antecedentes pessoais relevantes foram descritos em 51 doentes e estão representados na tabela 1.

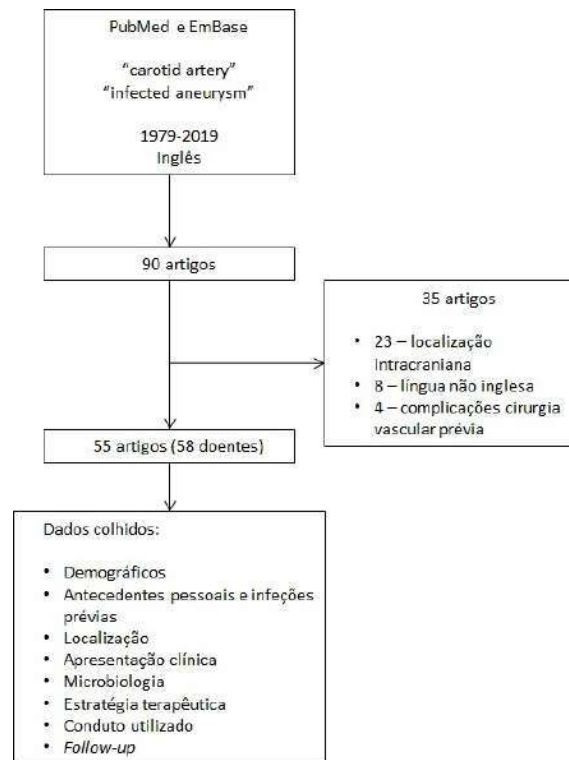


Figura 1 Fluxograma da seleção de publicações

Cerca de 61% dos doentes apresentava história de infeções locais ou remotas prévias. Patologias neoplásicas estavam presentes em 14% dos casos. A imunossupressão farmacológica estava presente em 6% da amostra.

### Localização

O território arterial afetado estava descrito em 53 casos. A localização mais comum foi a carótida interna (ACI) (31 casos) seguida pela carótida comum (ACC) em 20 casos. Em 49 dos casos (92%) a lesão localizava-se próximo da bifurcação carotídea, em 3 casos na carótida comum intratorácica e em 1 caso na ACI ao nível da base do crânio.

A lateralidade encontrada foi de 52% à direita (54 casos).

### Diagnóstico e microbiologia

As apresentações clínicas encontradas estão reunidas na tabela 2. O método de diagnóstico mais utilizado, em 62% da amostra, foi a angiografia por tomografia computadorizada (AngioTC). A angiografia de subtração digital (ASD) fez o diagnóstico em 28% dos doentes. O recurso a ressonância magnética para diagnóstico de aneurisma micótico das carótidas apenas ocorreu em 2 casos.

A microbiologia é descrita na tabela 3. Os agentes mais frequentes foram o *Staphylococcus aureus* (26%) e a *Salmonella* spp (19%).

**Tabela 1** Distribuição dos antecedentes pessoais

Patologia	N (% para 51 doentes)
Diabetes mellitus	9 (18%)
Linfadenite cervical	7 (14%)
Infeção faríngea	7 (14%)
Patologia autoimune	4 (8%)
Infeção oral	4 (8%)
Endocardite	3 (6%)
Neoplasia cervical	3 (6%)
Insuficiência renal crónica	3 (6%)
Imunossupressão	3 (6%)
Neoplasia hematológica	2 (4%)
Infeção gastrointestinal	2 (4%)
Alcoolismo/cirrose	2 (4%)
Tuberculose pulmonar	2 (4%)
Infeção urinária	1 (2%)
Mediastinite	1 (2%)
Dislipidemia	1 (2%)
Pneumonia	1 (2%)
Otite	1 (2%)
Doença arterial periférica	1 (2%)
Hipertensão	1 (2%)
Neoplasia pulmonar	1 (2%)
Neoplasia colo-retal	1 (2%)
Osteomielite	1 (2%)
Infeção perineal	1 (2%)
Obesidade	1 (2%)

### Tratamento e complicações

As estratégias terapêuticas encontram-se retratadas na tabela 4. A técnica mais utilizada foi a ressecção do falso aneurisma e desbridamento de tecido infetado circundante, com revascularização por interposição de enxerto carotido-carotídeo.

O caso de ressecção e angioplastia com patch foi relativo a um aneurisma da carótida comum proximal, sendo necessária a abordagem da lesão por esternotomia.

**Tabela 2** Apresentação clínica

Apresentação	N (% para 56 doentes)
Massa cervical	26 (46%)
Febre	18 (32%)
Síndrome Horner	9 (16%)
AVC/AIT	6 (11%)
Disfagia	6 (11%)
Rouquidão	6 (11%)
Hemorragia/"blow-out"	4 (7%)
Abcesso cervical	4 (7%)
Choque séptico	2 (4%)
Dispneia/estridor	2 (4%)
Amaurose	2 (4%)
Incidental	1 (2%)
Oclusão assintomática da ACI	1 (2%)

AVC – acidente vascular cerebral; AIT – Acidente isquémico transitório;  
ACI – artéria carótida interna

Outros artigos descrevem o recurso a técnicas endovasculares por diversos fatores. Estes incluem uma localização desfavorável a uma abordagem cirúrgica (intratorácica ou na proximidade da base do crânio) ou a incapacidade em garantir zonas de controlo adequadas (aneurismas volumosos).

Estão descritos 8 casos de exclusão do aneurisma micótico por embolização com *coils* das carótidas interna e comum. Destes, 1 caso já apresentava oclusão prévia da carótida interna pelo que se embolizou apenas a carótida comum.

Os materiais utilizados para reconstrução arterial foram descritos em 30 doentes. Foram utilizados enxertos de veia grande safena (n=22), politetrafluoroetileno (PTFE) (n=4), veia jugular externa (n=1), Dacron impregnado em antibiótico (n=1), pericárdio autólogo (n=1) e aloenxerto de cadáver (n=1). Em 11 doentes foram utilizados mecanismos de proteção cerebral. Destes, o uso de shunt foi preferencial (9 casos). Em 1 caso foi utilizado concomitantemente o shunt e o Döppler transcraniano intraoperatório.

Num artigo foi descrito ainda o recurso a paragem cardíaca hipotérmica devido à particularidade de a circulação cerebral posterior ser dependente de uma artéria hipoglossal primitiva atingida pelo aneurisma.

Dos 50 doentes com informação do seguimento, foram relatados 4 casos de lesão de pares cranianos, 1 AVC maciço da circulação posterior e 7 mortes.



**Tabela 3** Microbiologia

Microrganismo	N (% para 56 doentes)
Salmonella spp	10 (19%)
Staphylococcus aureus (MS)	8 (15%)
MRSA	6 (11%)
Escherichia coli	4 (7%)
Sem crescimento	4 (7%)
Klebsiella pneumoniae	3 (6%)
Pseudomonas aeruginosa	3 (6%)
Mycobacterium spp	3 (6%)
Bacteroides fragilis	2 (4%)
Streptococcus pneumoniae	2 (4%)
Proteus mirabilis	2 (4%)
Streptococcus agalactiae	1 (2%)
Listeria monocytogenes	1 (2%)
Campilobacter fetus	1 (2%)
Streptococcus grupo A	1 (2%)
Fusobacterium nucleatum	1 (2%)
Aspergillus spp	1 (2%)
Yersinia enterocolitica	1 (2%)
Enterococcus spp	1 (2%)
Staphylococcus CN	1 (2%)

MS – multissensível; MRSA – methicillin-resistant Staphylococcus aureus; CN – coagulase negativo

## DISCUSSÃO

Os aneurismas micóticos podem afetar qualquer artéria do corpo humano, mas atingem mais frequentemente artérias de grande calibre, em zonas de bifurcação. A localização de aneurismas infecciosos nas carótidas extracranianas é rara. A sua incidência corresponde a 5-12% de todas as localizações<sup>(3,4)</sup>. A embolização de material séptico com oclusão luminal ou de vasa vasorum e a posterior invasão bacteriana da parede, foi o mecanismo inicialmente descrito em doentes com endocardite. Mais tarde verificou-se que as artérias previamente saudáveis poderiam sofrer um processo de degradação por infeções contíguas. Atualmente estão descritos 4 mecanismos fisiopatológicos para o desenvolvimento de aneurismas infecciosos: arte-rite microbiana (inoculação bacteriana através de infeções

**Tabela 4** Estratégias terapêuticas

Cirurgia convencional	
Técnica	N (% para 53 doentes)
Bypass carotido-carotideo/interposição enxerto	26 (49%)
Laqueação	4 (8%)
Ressecção + angioplastia com patch	4 (8%)
Ressecção + rafia direta	2 (4%)
Laqueação ACC + flap ECM	2 (4%)
Ressecção + RATT	2 (4%)
Drenagem abscesso	1 (2%)
Endovascular	
Oclusão coils	6 (11%)
Stent revestido	2 (4%)
Oclusão duplo-balão	1 (2%)
Híbrido	
Oclusão coils ACC + ressecção	1 (2%)
Stent revestido + ressecção	1 (2%)
Oclusão com balão + laqueação ACE	1 (2%)

ACC – artéria carótida comum; ECM – esternocleidomastoideo; RATT – ressecção com anastomose topo-a-topo; ACE – artéria carótida externa

locais invasivas<sup>(5)</sup> ou disseminação hematogénea de infeção remota<sup>(6)</sup>), pseudoaneurismas traumáticos sobreinfectados, infeção de aneurismas degenerativos previamente existentes e aneurismas secundários a endocardite<sup>(7)</sup>.

Alguns autores alegam que a disrupção intimal causada pelo processo de aterosclerose é o principal fator predisponente para o alojamento de microrganismos<sup>(8)</sup>.

A bifurcação carotídea é um local frequentemente habitado por placas de ateroma e próxima de gânglios linfáticos, explicando a predominância de aneurismas infecciosos encontrados nesta localização.

A apresentação clínica pode variar entre sintomas inespecíficos como mal-estar ou febre, até rotura com compromisso da via aérea. Uma massa cervical com febre associada é uma apresentação particularmente comum.

O tempo entre o evento agressor e a manifestação do aneurisma pode variar largamente, tornando mais difícil correlacionar sintomas com a suspeita de aneurismas infecciosos.<sup>(4)</sup>

O exame de imagem mais utilizado para documentar a presença de um aneurisma micótico é a AngioTC<sup>(9,10)</sup>. A observação de aneurismas com configurações saculares, gás perilesional ou infiltrado inflamatório dos tecidos envolventes são sugestivos da possibilidade do diagnóstico.

Apesar de descrito no presente trabalho o método de imagem que fez o diagnóstico, verificou-se que múltiplos artigos descreviam a necessidade de vários exames. O recurso a ressonância magnética permitiu não só a caracterização morfológica das lesões, mas também estudar a presença de microenfartes ou abscessos cerebrais<sup>(11)</sup>.

A ASD tem a vantagem de oferecer uma via de acesso para tratamento endovascular, mas perde em resolução espacial e estudo de estruturas circundantes face aos métodos anteriores. No território cervical das carótidas, a ASD poderá ser útil em criar imagens seletivas da ACC, ACI ou carótida externa e esclarecer qual a origem da lesão.

A microbiologia encontrada na literatura é diversificada, mas está presente uma dominância do *Staphylococcus aureus* e *Salmonella* spp. O agente responsável relaciona-se com o mecanismo de lesão arterial, o local da infecção de origem e o estado imunitário do doente<sup>(12)</sup>.

Condições como cirrose, extremos de idade, cirurgia *major* recente, hemodiálise, infecção por vírus da imunodeficiência humana (VIH), imunossupressão farmacológica, neoplasias ou quimioterapia, estão associadas a aumento do risco de arterite microbiana<sup>(7,8,13,14)</sup>.

No entanto, a imunodeficiência local também é um processo a ter em conta. Cicatrizes, hematomas, fraturas ou placas de ateroma são locais disponíveis para albergar bactérias como *Salmonella* spp<sup>(7,13)</sup>.

O conhecimento dos agentes mais prováveis é um passo importante na gestão da antibioterapia.

Deve ser iniciado um fármaco bactericida e de largo espectro imediatamente após o diagnóstico e posteriormente dirigido aos resultados das culturas.

As hemoculturas de sangue periférico podem não ser suficientes para conseguir isolar o microrganismo responsável, sendo importante a colheita de material infetado (p.e. pús de abscesso ou biópsia excisional de aneurisma)<sup>(12)</sup>.

Não existe consenso quanto à duração da antibioterapia, mas uma duração mínima de 6 semanas é frequentemente defendida<sup>(9)</sup>.

O tratamento cirúrgico é a pedra basilar na gestão de aneurismas infecciosos. São múltiplas as técnicas utilizadas mas na sua maioria é transversal a necessidade de drenagem e desbridamento do local infetado.

Com interesse maioritariamente histórico, surge a laqueação carotídea. Esta técnica surge como primeiro tratamento definitivo. Nos primeiros trabalhos que defendem essa cirurgia,

argumentam que o prognóstico é melhor do que os doentes submetidos a tratamento médico/conservador<sup>(15)</sup>.

Segundo Ehrnefeld<sup>(16)</sup>, a laqueação carotídea é segura desde que verificada uma *stump pressure* >70mmHg.

É descrita a possibilidade de testes de oclusão com catéter-balão para verificar a colateralidade cerebral e permitir calcular riscos de oclusão carotídea. Esta manobra reduz a taxa de complicações neurológicas, mas a morbidade continua a não ser negligenciável<sup>(17)</sup>.

No entanto, são reportadas taxas de mortalidade e AVC *major* entre 20-60% após laqueação carotídea<sup>(18)</sup>, cuja manifestação se poderá estender até às 6 semanas<sup>(19)</sup>. Assim, é entendido que a laqueação carotídea se deverá limitar a casos em que a revascularização não é possível.

Atualmente a reconstrução carotídea através de *bypass* ACC-ACI com recurso a condutos autólogos é a técnica preferida. Habitualmente é utilizada a veia grande safena, mas também é referido o uso de veia jugular externa, artéria hipogástrica e artéria femoral superficial<sup>(19)</sup>.

A reconstrução com anastomose topo-a-topo poderá ser usada em casos de lesões pequenas, com carótidas internas redundantes.

Apesar da ocorrência de complicações como deiscência anastomótica, lesões de pares cranianos e AVC, a taxa de mortalidade é cerca de 4-7%<sup>(20,21)</sup>. Assim, torna-se óbvia a vantagem das técnicas de revascularização face à laqueação carotídea. São descritos alguns casos em que a localização do aneurisma causa preocupações relativamente ao controlo com uma abordagem cirúrgica. São exemplos as situações em que a carótida comum intratorácica é afetada (implicando uma esternotomia para exposição) ou lesões situadas na proximidade da base do crânio com as inerentes dificuldades no controlo distal.

Deste modo, tal como em casos cuja condição física torna proibitiva a abordagem cirúrgica, surge a necessidade de recurso a técnicas endovasculares.

As desvantagens associadas são a não remoção do tecido infetado e consequente incapacidade em se delimitar a antibioterapia, a possibilidade de infecção do material protésico colocado e a embolização séptica por manipulação do território atingido. A oclusão com *coils* ou exclusão carotídea com balões é descrita como exequível, mas com taxas de AVC de 17-30%<sup>(17)</sup>. A exclusão do aneurisma com *stents* revestidos permite a redução do risco de rotura e hemorragia, a revascularização carotídea e o acesso a topografias intracavitárias, de forma minimamente invasiva.

Estas vantagens são contrabalançadas pelo risco vitalício de infecção do dispositivo, podendo haver a necessidade de antibioterapia prolongada<sup>(19)</sup>. A manifestação desta complicação poderá precipitar a necessidade de cirurgia aberta para remoção do material protésico.



Assim, pode ser considerado como tratamento temporário até à estabilização clínica ou como tratamento definitivo em casos selecionados. Apesar de uma alternativa atrativa, não há dados relativos ao benefício a longo prazo.<sup>(19,20,22)</sup>

## CONCLUSÃO

Aneurismas micóticos das carótidas extracranianas são entidades raras mas desafiantes.

A identificação e tratamento atempados não são fáceis mas têm importantes implicações no prognóstico.

A antibioterapia é imperativa e de forma prolongada, sendo um mínimo de 6 semanas frequentemente utilizado.

A cirurgia convencional com revascularização carotídea usando condutos autólogos é o método preferencial. No entanto, a mortalidade aproxima-se dos 5%.

As abordagens endovasculares são atrativas, especialmente de forma temporária até estabilização clínica, mas não existem dados sólidos quanto ao benefício a longo prazo.

A melhor atitude terapêutica continua a ser adaptada a cada caso.

## BIBLIOGRAFIA

1. W. Osler, "The Gulstonian lessons on malignant endocarditis," *British Medical Journal*, vol. 1, pp. 522-526, 1885.
2. A. Shipley, N. Winslow e W. W., "Aneurysm of the cervical portion of the internal carotid artery: an analytical study of the cases recorded in the literature between August 1, 1925, and July 31, 1936: a report of two new cases.," *Annals of Surgery*, vol. 105, pp. 673-699, 1937.
3. S. Brown, R. Busuttill, J. Baker e e. al., "Bacteriologic and surgical determinants of survival in patients with mycotic aneurysms," *Journal of Vascular Surgery*, vol. 1, pp. 541-547, 1984.
4. P. Patra, J. Ricco, A. Costargent e e. al., "Infected Aneurysms of Neck and Limb Arteries: A Retrospective Multicenter Study," *Annals of Vascular Surgery*, pp. 197-205, 2001.
5. A. Reisner, G. Marshall, K. Bryant e e. al., "Endovascular occlusion of a carotid pseudoaneurysm complicating deep neck space infection in a child," *Journal of Neurosurgery*, vol. 91, pp. 510-514, 1999.
6. D. Naik, N. Atkinson, P. Field e e. al., "Mycotic cervical carotid aneurysm," *Australia and New Zealand Journal of Surgery*, vol. 65, pp. 620-621, 1995.
7. C. Riga, C. Bicknell, R. Jindall e e. al., "Endovascular Stenting of Peripheral Infected Aneurysms: A Temporary Measure or a Definitive Solution in High-Risk Patients," *Cardiovascular Interventional Radiology*, vol. 31, pp. 1228-1235, 2008.
8. H. Rice, S. Arbabi, R. Kremer e e. al., "Ruptured Salmonella Mycotic Aneurysm of the extracranial carotid artery," *Annals of Vascular Surgery*, vol. 11, pp. 416-419, 1997.
9. H. Constantinides, C. Passant e A. Waddell, "Mycotic pseudoaneurysm of common carotid artery mimicking parapharyngeal abscess," *Journal of Laryngology and Otology*, vol. 114, 2000.
10. M. Lin, S. Chang, R. Wu e e. al., "Comparison of Computed Tomography, Magnetic Resonance Imaging, and Digital Subtraction Angiography Findings in the Diagnosis of Infected Aortic Aneurysm," *Journal of Computed Assisted Tomography*, vol. 32, pp. 616-620, 2008.
11. J. Champey, P. Pavese, H. Bouvaist e e. al., "Value of brain MRI in infective endocarditis: a narrative review," *European Journal of Clinical Microbiology and Infectious Diseases*, vol. 35, pp. 159-168, 2016.
12. S. Wilson, P. v. Wagenen e E. Passaro, "Arterial infection," *Current Problems in Surgery*, vol. 15, pp. 1-89, 1978.
13. G. Higgins, J. Sandiford e W. Blair, "Remote Salmonella infections," *World Journal of Surgery*, vol. 6, pp. 236-240, 1982.
14. G. Oderich, J. Panneton, T. Bower e e. al., "Infected aortic aneurysms: Aggressive presentation, complicated early outcome, but durable results," *Journal of Vascular Surgery*, vol. 5, pp. 900-908, 2001.
15. E. Lueg, D. Awerbuck e V. Forte, "Ligation of the common carotid artery for the management of a mycotic pseudoaneurysm of an extracranial internal carotid artery. A case report and review of the literature.," *International Journal of Pediatric Otorhinolaryngology*, vol. 33, pp. 67-74, 1995.
16. W. Ehrnefeld, R. Stoney e W. E., "Relation of carotid stump pressure to safety of carotid artery ligation," *Surgery*, vol. 93, pp. 299-305, 1938.
17. C. Glaiberman, R. Towbin e D. Boal, "Giant mycotic aneurysm of the internal carotid artery in a child: endovascular treatment," *Pediatric Radiology*, vol. 33, pp. 211-215, 2003.
18. D. Angiletta, R. Pulli, D. Marinazzo e e. al., "Surgical and Endovascular Treatment of Extracranial Carotid Artery Aneurysms: Early and Long-Term Results of a Single Center," *Annals of Vascular Surgery*, vol. 28, pp. 659-664, 2014.
19. A. Pirvu, C. Bouchet, F. Garibotti e e. al., "Mycotic aneurysm of the internal carotid artery," *Annals of Vascular Surgery*, pp. 826-830, 2013.
20. S. Martens, R. Beelene I. Degrieck, "Mycotic Aneurysm of the extracranial carotid artery: case report and review of the literature," *Ata Chirurgica Belgica*, vol. 111, pp. 97-99, 2011.
21. H. Masumoto, M. Shimamoto, F. Yamazaki e e. al., "Airway stenosis associated with a mycotic pseudoaneurysm of the common carotid artery," *General Thoracic and Cardiovascular Surgery*, vol. 56, pp. 242-245, 2008.
22. S. Lee, Y. Cho, J. Park e e. al., "Treatment of an acute mycotic aneurysm of the common carotid artery with a covered stent-graft," *Yonsei Medical Journal*, vol. 53, pp. 224-227, 2012.
23. C. Ho, J. Lame L. McAdory, "Carotid Mycotic Aneurysm associated with persistent primitive hypoglossal artery. Case report and literature review," *The Journal of Radiology Case Reports*, vol. 13, pp. 1-7, 2019.
24. A. Romila, I. Mocanu, M. Chetrone e e. al., "Left common carotid artery ruptured mycotic aneurysm with ischaemic stroke in patient with myelodysplastic syndrome. A case report and literature review," *Ata Medica Mediterranea*, vol. 34, pp. 449-452, 2018.

25. F. Benedetto, D. Barillà, N. Pipitò e e. al., "Mycotic Pseudoaneurysm of internal carotid artery secondary to Lemierre's syndrome. How to do it," *Annals of Vascular Surgery*, 2017.
26. W. Hannah, A. Rali, M. Etesamie e. al., "Carotid Artery Mycotic Pseudoaneurysm Associated with *Campylobacter fetus* Bacteriemia in an Immunocompromised Host," *Infectious Diseases in Clinical Practice*, 2016.
27. K. Chamseddin e M. Kirkwood, "Lemierre's Syndrome Associated Mycotic Aneurysm of the External Carotid Artery with Primary Internal Carotid Artery Occlusion in a Previously Healthy 18-Year-Old Female," *Annals of Vascular Surgery*, 2016.
28. Y. Chan e S. Cheng, "Mycotic Aneurysm of the Common Carotid Artery as a Presenting Symptom for Early Colorectal Malignancy," *Annals of Vascular Surgery*, 2016.
29. K. Yoneda, K. Shiraki, J. Tanaka e e. al., "Cervical mycotic aneurysm in a patient with alcoholic cirrhosis," *Internal Medicine*, vol. 46, pp. 1693-1696, 2007.
30. W. Ko, T. Chen e C. Cheng, "Mycotic aneurysm of the carotid artery in a chronic haemodialysis patient," *NDT Plus*, vol. 3, pp. 95-96, 2010.
31. S. Kuy, A. Dua, S. Desai e e. al., "Ruptured Mycobacterial aneurysm of the carotid artery," *Perspectives in Vascular Surgery and Endovascular Therapy*, vol. 25, pp. 53-56, 2013.
32. S. Papadoulas, P. Zampakis, A. Liamis e e. al., "Mycotic aneurysm of the internal carotid artery presenting with multiple cerebral septic emboli," *Vascular*, vol. 15, pp. 215-220, 2007.
33. S. Lee, K. Wu, P. Chen e e. al., "Intrathoracic tracheal obstruction caused by a carotid mycotic aneurysm in a patient with deep neck infection - a case report," *Respiration*, vol. 74, pp. 220-223, 2007.
34. A. Lukasiewicz, S. Molski, G. Meder e e. al., "Primary mycotic aneurysm of the common carotid artery: Case report," *Polish Journal of Radiology*, vol. 71, pp. 120-122, 2006.
35. M. Barbas-Galindo, R. Fernández-Samos, A. Martín-Álvarez e e. al., "Mycotic Aneurysm of the common carotid artery and contralateral carotid stenosis," *Angiologia*, vol. 57, pp. 109-115, 2005.
36. J. Bagia e R. Hall, "Extracranial mycotic carotid pseudoaneurysm," *ANZ Journal of Surgery*, pp. 970-971, 2003.
37. A. Machense H. Dralle, "Mycotic aneurysm of common carotid artery induced by *Staphylococcus aureus* infection after cervical reoperation," *World Journal of Surgery*, vol. 25, pp. 1113-1116, 2001.
38. D. Morrison, V. Celani e R. DePalma, "Mycotic aneurysm of the carotid bifurcation secondary to *Pseudomonas* infection," *Vascular Surgery*, vol. 34, pp. 617-621, 2000.
39. J. Hubaut, B. Albat, J. Frapier e e. al., "Mycotic aneurysm of the extracranial carotid artery: An uncommon complication of bacterial endocarditis," *Annals of Vascular Surgery*, vol. 11, pp. 634-636, 1997.
40. P. Willemsen, D. DeRoover, M. Kockx e e. al., "Mycotic common carotid artery aneurysm in an immunosuppressed pediatric patient: Case report," *Journal of Vascular Surgery*, vol. 25, pp. 784-785, 1997.
41. I. Khalil e G. Nawfal, "Mycotic aneurysms of the carotid artery: Ligation vs. reconstruction - Case report and review of the literature," *European Journal of Vascular Surgery*, vol. 7, pp. 588-591, 1993.
42. M. Pasic, J. Schwitter, M. Vogt e e. al., "Ruptured mycotic extracranial carotid aneurysm treated by excision, PTFE graft interposition, and local antibiotic application - A case report," *Vascular Surgery*, vol. 26, pp. 421-425, 1992.
43. R. Wells e J. Sty, "Cervical lymphadenitis complicated by mycotic carotid artery aneurysm," *Pediatric Radiology*, pp. 402-403, 1991.
44. V. Jebara, C. Acar, P. Dervanian e e. al., "Mycotic aneurysms of the carotid arteries - Case report and review of the literature," *Journal of Vascular Surgery*, vol. 14, pp. 215-219, 1991.
45. N. Bolender, M. Bassett, J. Loeser e e. al., "Mycotic aneurysm of the internal carotid artery. A surgical emergency," *Annals of Otolaryngology and Laryngology*, pp. 273-276, 1984.
46. A. Rogers, M. Bourke, A. Galbraith e e. al., "Mycotic Aneurysm of the Extracranial Internal Carotid Artery, Resect and Ligate or Reconstruct?," *Annals of Vascular Surgery*, 2016.
47. I. Aetopoulos, K. Antoniadis e A. Megalopoulos, "Mycotic aneurysm of the internal carotid artery," *Journal of Craniofacial Surgery*, pp. 377-379, 2013.
48. T. Tsai, N. Barot, R. Dalman e e. al., "Combined endovascular and open operative approach for mycotic carotid aneurysm," *Journal of Vascular Surgery*, pp. 1514-1516, 2010.
49. C. Abularrage, R. Crawford, M. Durand e e. al., "Extracranial infected carotid artery aneurysm," *Journal of Vascular Surgery*, pp. 1484-1486, 2009.
50. J. O'Connell, S. Darcy e T. Reil, "Extracranial internal carotid artery mycotic aneurysm: case report and review," *Vascular and Endovascular Surgery*, pp. 410-415, 2009.
51. E. Stephen, R. Sridhar, N. Pradhan e e. al., "Tuberculous aneurysm of extracranial carotid artery," *European Journal of Vascular and Endovascular Surgery*, vol. 35, pp. 9-10, 2008.
52. N. Bouilloche, T. Slaoui, A. Viguier e e. al., "Ischemic cerebral attacks due to a pseudo-aneurysm of the internal carotid artery with *Listeria monocytogenes*," *Journal of Neurology*, pp. 122-123, 2007.
53. S. Pearson e S. Choi, "Pseudoaneurysm of the internal carotid artery: a case report and review of the literature," *Archives of Otolaryngology and Head and Neck Surgery*, pp. 454-456, 2005.
54. C. Fernandez, S. Tagarro, C. Lozano-Arnilla e e. al., "Internal carotid pseudoaneurysm within a parapharyngeal infection: an infrequent complication of difficult diagnosis," *Otolaryngology, Head and Neck Surgery*, pp. 671-673, 2005.
55. D. Baril, S. Ellozy, A. Carroccio e e. al., "Endovascular repair of an infected carotid artery pseudoaneurysm," *Journal of Vascular Surgery*, pp. 1024-1027, 2004.
56. B. Brochu, J. Dubois, L. Garele e e. al., "Complications of ENT infections: pseudoaneurysm of the internal carotid artery," *Pediatric Radiology*, pp. 417-420, 2004.
57. M. Sidiropoulou, T. Giannopoulos, T. Gerukis e e. al., "Extracranial internal carotid artery *Salmonella* mycotic aneurysm complicated by occlusion of the internal carotid artery: depiction by color Doppler sonography, CT and DSA," *Neuroradiology*, vol. 45, pp. 541-545, 2003.





58. N. Angle, A. Dorafshar e S. Ahn, "Mycotic aneurysm of the internal carotid artery--a case report," *Vascular and Endovascular Surgery*, vol. 37, pp. 213-217, 2003.
59. S. Jarvis e A. Parker, "External carotid artery aneurysm in an infant presenting with oropharyngeal haemorrhage," *Journal of Laryngology and Otology*, 2001.
60. T. Kato, K. Oto, T. Endo e e. al, "Microbial extracranial aneurysm of the internal carotid artery: complication of cervical lymphadenitis," *Annals of Otology, Rhinology and Laryngology*, pp. 314-317, 1999.
61. G. Worley, J. Hern, G. O'Sullivan e e. al, "Mycotic aneurysm of the external carotid artery," *Journal of Laryngology and Otology*, pp. 793-795, 1998.
62. M. Lloret, J. Escudero, J. Hospedales e e. al, "Mycotic aneurysm of the carotid artery due to Salmonella enteritidis associated with multiple brain abscesses," *European Journal of Vascular and Endovascular Surgery*, pp. 250-252, 1996.
63. P. Remy, H. Massine J. Blampain, "Bacterial aneurysm of the internal carotid: a rare condition," *European Journal of Vascular Surgery*, pp. 524-526, 1994.
64. R. Grossi, D. Onofrey, C. Tvetenstrand e e. al, "Mycotic carotid aneurysm," *Journal of Vascular Surgery*, pp. 81-83, 1987.
65. G. Plotkin e J. O'Rourke, "Mycotic aneurysm due to Yersinia enterocolitica," *American Journal of Medical Science*, pp. 35-42, 1981.
66. R. Monson e R. Alexander, "Vein reconstruction of a mycotic internal carotid aneurysm," *Annals of Surgery*, pp. 47-50, 1980.
67. M. Lambert, M. Johns, R. Mentzer e e. al, "Mycotic carotid artery aneurysm," *Otolaryngology, Head and Neck Surgery*, pp. 624-627, 1979.