

## APTUS – A EXPERIÊNCIA DE UMA INSTITUIÇÃO

### APTUS – THE EXPERIENCE OF AN INSTITUTION

Rita Bento\*<sup>1</sup>, Gonçalo Rodrigues<sup>1</sup>, Rita Ferreira<sup>1</sup>, Nelson Camacho<sup>1</sup>, Joana Catarino<sup>1</sup>, Ricardo Correia<sup>1</sup>, Rita Garcia<sup>1</sup>, Fábio Pais<sup>1</sup>, Isabel Vieira<sup>2</sup>, Frederico Bastos Gonçalves<sup>1</sup>, Maria Emília Ferreira<sup>1</sup>

1. Department of Angiology and Vascular Surgery, Hospital de Santa Marta, CHLC, Lisbon, Portugal

2. Hospital do Divino Espírito Santo, Ponta Delgada, Açores

Recebido a 15 de junho de 2019

Aceite a 30 de abril de 2020

### RESUMO

**Introdução:** O *Endoleak tipo I (EL1)* é frequentemente associado a um risco aumentado de expansão aneurismática com consequente rotura secundária. O *Heli-FX EndoAnchor system (Aptus Endosystems®)* surgiu como uma alternativa para o tratamento do EL1, cujo mecanismo consiste em “ancorar com parafusos” a prótese à parede aórtica, de forma a obter uma melhor selagem/aposição.

**Objetivos:** O principal objectivo deste estudo foi analisar a experiência clínica inicial da utilização de *Endoanchors* numa instituição terciária e avaliar a segurança e eficácia do seu uso.

**Métodos:** Foram seleccionados todos os casos em que foram utilizados *Endoanchors* desde que esta tecnologia foi disponibilizada na nossa Instituição e analisadas as suas principais indicações e os resultados da sua utilização.

**Resultados:** Entre Março de 2017 e Março de 2019 (24 meses), 12 doentes foram submetidos a fixação com *Endoanchors*. Em 8 casos (66%) o uso foi primário (procedimento inicial de EVAR) e em 4 casos (33%) foi secundário (complicações pós EVAR). Relativamente à utilização primária de *Endoanchors*, em 5 casos (62,5%) a indicação foi profilática devido à anatomia desfavorável do colo aórtico e em 3 casos (37,5%) por EL1 precoce, (75% casos electivos e 25% urgentes).

Foram utilizados *Endoanchors* em procedimentos secundários em 4 doentes, sendo que em 3 casos (75%) a indicação foi EL1 tardio e em 1 caso (25%) foi por REVAR, (50% casos electivos e 50% urgentes).

Em todos os casos, a nossa instituição apresentou 100% de sucesso técnico e 0% morbimortalidade em 30 dias. Não se verificaram EL1 na angiografia final dos procedimentos. Durante um *follow-up* médio de  $16,0 \pm 7,7$  meses, não se realizaram procedimentos secundários, não se verificaram mortes relacionadas com a patologia aneurismática ou roturas de aneurismas.

**Conclusão:** Na experiência inicial da nossa instituição, os *Endoanchors* foram utilizados profilaticamente em EVAR nos casos com anatomia do colo aórtico desfavorável para tratamento de EL1, com e sem rotura associada, com resultados promissores.

### Palavras-chave

Endoanchors; Aptus; EVAR; Type I *Endoleak*

### ABSTRACT

**Introduction:** Type I *Endoleak (EL1)* is often associated with a high risk of aneurysmal expansion and consequent secondary rupture. The *Heli-FX EndoAnchor system (Aptus Endosystems®)* has emerged as an alternative for the treatment of EL1, whose mechanism consists of “anchoring” or “screwing” the prosthesis to the aortic wall in order to obtain better apposition/sealing.

**Objectives:** The main objective of this study was to analyze the initial routine clinical experience of *EndoAnchor's* use in a tertiary institution and assess safety/effectiveness of its use.

**Methods:** We selected all cases in which *Endoanchors* were applied since this technology was available in our Institution. We analyze the main indications as well as the outcomes of its use.

\*Autor para correspondência.

Correio eletrónico: ritabento14@hotmail.com (R. Bento).

**Results:** Since March 2017 until March 2019 (24 months), 12 patients underwent Endoanchors fixation.

Endoanchors were implanted in 8 patients (66%) at the time of an initial EVAR procedure (primary use) and in 4 patients (33%) with an existing endograft and proximal aortic neck complications (secondary use).

Regarding the primary use of Endoanchors, in 5 patients (62.5%) the indication was prophylactic due hostile aortic neck anatomy and in 3 patients (37.5%) the indication was early EL1, (75% elective cases and 25% urgent cases).

Endoanchors were used in secondary procedures in 4 patients, in 3 cases (75%) the indication was late EL1 and in 1 case (25%) it was for REVAR, (50% elective cases and 50% urgent cases).

In all cases, our institution presented a 100% technical success and 0% morbimortality in 30 days. There were no residual EL1 at the end of the procedure in angiography. During an average follow-up of  $16.0 \pm 7.7$  months, no secondary procedures were performed, no related deaths to aneurysmal pathology or aneurysm ruptures were observed.

**Conclusion:** From the experience of our institution, Endoanchors were used prophylactically in EVAR cases with hostile aortic anatomy and are a treatment option in EL1, with and without rupture with promising results.

### Keywords

Endoanchor; Aptus; EVAR; Type I Endoleak

## INTRODUÇÃO

A presença de colo aórtico proximal com anatomia desfavorável representa uma das limitações significativas do EVAR. Várias características anatómicas são consideradas desfavoráveis para este procedimento, o que pode conduzir a um risco aumentado de migração do dispositivo, EL1 e necessidade de reintervenções.

Consequentemente, este grupo de doentes apresenta piores resultados após EVAR devido a EL1 ou migração protésica.

Estes desafios conduziram ao desenvolvimento de novas técnicas/dispositivos em doentes com colo aórtico com anatomia desfavorável. Uma destas técnicas é o *endostapling* ou *endotacking*, onde âncoras tipo parafuso são utilizadas para obter uma melhor aposição proximal e fixação da endoprótese à parede aórtica a nível do colo aórtico proximal. Actualmente, o único dispositivo aprovado para uso clínico é o *Heli-FX EndoAnchor system (Aptus Endosystems®)* (Medtronic Vascular, Santa Rosa, CA, USA), Este dispositivo foi aprovado para uso pela FDA em Novembro de 2011.

O principal objetivo deste estudo foi analisar a experiência clínica inicial do uso de *Endoanchors* numa instituição terciária e avaliar a segurança e eficácia do seu uso.

## MATERIAIS/MÉTODOS

Estudo observacional retrospectivo realizado com base na consulta de processos clínicos de doentes submetidos EVAR com *Endoanchors*, no Hospital de Santa Marta, de Março de 2017 a Março de 2019.

Foram selecionados todos os casos em que o *Heli-FX EndoAnchor system (Aptus Endosystems®)* foi aplicado desde que esta tecnologia se encontrou disponível na nossa instituição em 2017.

Foram analisadas as principais indicações bem como os resultados do seu uso.

No que diz respeito às indicações do uso de *Endoanchors*, procedeu-se à divisão da amostra em 2 grupos: uso primário e uso secundário. O uso primário engloba todos os casos em que se utilizaram *Endoanchors* no procedimento inicial de EVAR, seja como uso profilático (profilaxia de EL1 ou de migração protésica, em casos de AAA com anatomia de colo desfavorável) ou em casos de EL1 na angiografia intra-operatória final após EVAR (EL1 precoce). O uso secundário compreendeu todos os doentes submetidos a colocação de *Endoanchors* com antecedentes de EVAR previamente e que se apresentaram com migração protésica, EL1 tardio ou REVAR.

Procedeu-se à caracterização demográfica da amostra, nomeadamente em relação ao género, idade, presença de comorbilidades (tabagismo, hipertensão, doença arterial oclusiva periférica, diabetes mellitus tipo II, doença coronária, arritmia, doença cerebro-vascular, doença pulmonar obstrutiva crónica, doença oncológica), medicação prévia com antiagregação/anticoagulação, estatina e /ou beta-bloqueante.

Com recurso à análise de Angio TC pré-operatória, as características anatómicas do colo aórtico proximal e do aneurisma foram avaliadas com recurso à aplicação HOROS. Considerou-se o diâmetro máximo do aneurisma, o diâmetro e comprimento do colo, a angulação supra e infra-renal,



a presença/ausência de trombo e cálcio no colo aórtico bem como a presença ou não de colo aórtico cônico.

As características do procedimento foram também tidas em conta, nomeadamente na avaliação de realização de acesso percutâneo, tipo de anestesia, quantificação do número de *Endoanchors* implantados, duração do procedimento, avaliação de sucesso técnico e do procedimento e utilização ou não de *cuff* aórtico adjuvante.

O sucesso técnico foi definido como o *deployment* do número pretendido de *Endoanchors*, penetração adequada da parede aórtica e ausência de fractura do *Endoanchor*.

O sucesso do procedimento foi definido como sucesso técnico sem *EL1* na angiografia final.

## RESULTADOS

Entre Março de 2017 e Março de 2019 (24 meses), 12 doentes foram submetidos a fixação com *Endoanchors*.

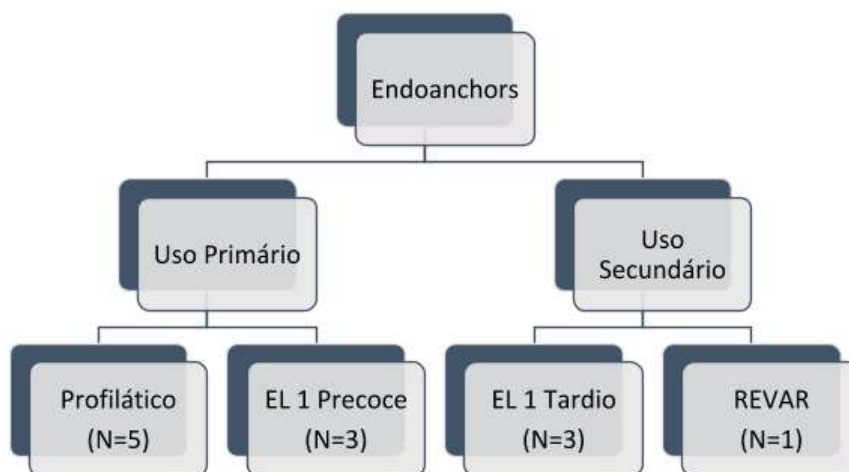
Os 12 doentes (100%) eram do sexo masculino e apresentavam como idade média  $76,0 \pm 7,7$  anos. No que diz respeito a comorbilidades, 58% da amostra apresentava hipertensão, 50% hábitos tabágicos, 52% Diabetes Mellitus tipo II e 33% apresentava patologia coronária. (Tabela 1)

Do total da amostra, 83% encontrava-se medicado com estatina, 58% com antiagregação/anticoagulação e 50% com medicação beta-bloqueante. Segundo o sistema de classificação de status físico (ASA), 83% da amostra apresentava ASA >III. (Tabela 1)

Em 8 casos (66%) o uso foi primário e em 4 casos (33%) foi secundário, (Gráfico 1)

**Tabela 1** Características Demográficas da Amostra; As variáveis contínuas são apresentadas sob a forma de média e desvio padrão\* e as categóricas sob a forma de frequência absoluta e relativa

CARACTERÍSTICAS DEMOGRÁFICAS		
Sexo masculino		12 (100%)
Idade		$76,0 \pm 7,7$ *
Tabagismo		6 (50%)
HTA		7 (58%)
DAOP		1 (8%)
Doença coronária		4 (33%)
Arritmia		2 (17%)
DM		5 (42%)
DCV		3 (25%)
DPOC		1 (8%)
História oncológica		1 (8%)
Medicação prévia	– Antiagregação e/ou Anticoagulação	7 (58%)
	– Estatina	10 (83%)
	– Betabloqueante	6 (50%)
ASA $\geq 3$		10 (83%)



**Gráfico 1** Indicações para uso de *Endoanchors* (Primário e Secundário)

No que diz respeito à utilização primária de *Endoanchors*, em 5 casos (62,5%) a indicação foi profilática devido à anatomia desfavorável do colo aórtico e em 3 casos (37,5%) a indicação foi *EL 1* precoce, sendo 75% dos doentes tratados em contexto electivo e 25% dos casos tratados em contexto urgente. (Gráfico 1)

Foram utilizados *Endoanchors* em procedimentos secundários em 4 doentes, sendo que em 3 casos (75%) a indicação foi *EL 1* tardio e em 1 caso (25%) foi por REVAR, sendo 50% dos casos tratados em contexto electivo e 50% dos casos tratados em contexto urgente. (Gráfico 1)

Em relação às características anatómicas aneurismáticas e do colo aórtico, o diâmetro médio dos aneurismas à data do implante de *Endoanchors* foi de  $76 \pm 21$  mm, O diâmetro médio do colo aórtico proximal foi de  $29 \pm 53$  mm e o comprimento de  $9,4 \pm 3,1$  mm (83% <10 mm; 17% entre 10-15 mm). Do total da amostra, 25% apresentava colo aórtico cónico. A média de angulação infra-renal dos aneurismas foi de  $41 \pm 16$  graus e 100% da amostra apresentava <30 % de trombo e cálcio no colo aórtico. (Tabela 2).

Em 33% dos casos a abordagem foi percutânea, com duração do procedimento de  $180 \pm 54$  min. No que diz respeito ao tipo de anestesia, 66% foi geral, 25% local e 8% loco-regional. (Tabela 3)

O número de *Endoanchors* implantados foi de  $6,0 \pm 2,0$  e foi utilizada extensão proximal com *cuff* aórtico adjunto em 5 casos (41%). (Tabela 3)

Obtivemos 100% de sucesso técnico, sendo sido efectuado o *deployment* do número pretendido de *Endoanchors* com penetração adequada da parede aórtica e ausência de fractura de *Endoanchors*.

Verificou-se 100% de sucesso no procedimento, não tendo sido detetados *EL 1* no final dos procedimentos.

Não houve morbimortalidade aos 30 dias. Durante um *follow-up* médio de  $16,0 \pm 7,7$  meses, não se realizaram procedimentos secundários, não se verificaram mortes relacionadas com a patologia aneurismática ou ruturas de aneurismas. O *follow-up* dos doentes tratados baseou-se na reavaliação clínica e imagiológica (recurso a Angio-TC ou Eco-doppler com contraste) 1 mês após o procedimento.

## DISCUSSÃO

Um colo aórtico proximal com características desfavoráveis ao tratamento endovascular continua a ser uma importante causa de falência do tratamento com EVAR, particularmente quando o colo aórtico é curto, altamente angulado ou cónico. Apesar da quantidade e variedade de endopróteses atualmente disponíveis, um grande número apresenta-se inadequado para a correção endovascular na presença destas características desfavoráveis.

As instruções para uso (IFU) da maioria das endopróteses atualmente disponíveis limitam o uso das mesmas para colo aórtico de comprimento 10-15 mm de comprimento. Além disso, a maioria está limitada a uma angulação do colo aórtico proximal de menos de 60 graus.

O termo colo aórtico de anatomia desfavorável tem sido aplicado a um colo aórtico proximal curto, angulado ou de formato cónico ou quando o colo aórtico contém trombo ou cálcio significativos, sendo conhecido que os resultados do EVAR são inferiores quando aplicado na presença destas características. O *Heli-FX EndoAnchor system (Aptus Endosystems®)* surgiu como uma alternativa para a profilaxia e tratamento do *EL 1*, por permitir uma melhor selagem/aposição entre a endoprótese e a parede aórtica em casos com colo aórtico até 4 mm. Como descrito anteriormente na secção dos Métodos, a amostra de doentes em foram utilizados *Endoanchors* foi dividida em 2 grupos: uso primário e uso secundário. (Gráfico 1) Em 8 casos (66%) o uso foi primário e em 4 casos (33%) foi secundário. (Gráfico 1)

No que diz respeito à utilização primária de *Endoanchors*, em 5 casos (62,5%) a indicação foi profilática e em 3 casos (37,5%) a indicação foi *EL 1* precoce. (Gráfico 1)

O uso primário profilático de *Endoanchors* em 4 casos (80%) foi em contexto electivo (Tabela 2 – Casos 1, 2, 7 e 12) e em 1 caso (20%) em contexto urgente (Tabela 2 – Caso 10).

Em 100% dos casos em que o uso desta tecnologia foi profilático e o colo aórtico apresentava anatomia desfavorável (20% cónico, 40% curto e 40% curto e cónico). Nos casos profiláticos electivos a escolha de *Endoanchors* em relação a outras alternativas (*cuffs* fenestrados / ramificados, conversão cirúrgica convencional, *stent* de palmaz, entre outros) deveu-se à ausência de dispositivos alternativos endovasculares no nosso serviço, nomeadamente *stent* de palmaz, e do alto risco de cirurgia convencional nos doentes selecionados. Para além do anteriormente justificado, todos os casos de uso de *Endoanchors* em casos profiláticos primários electivos, apresentavam características anatómicas do colo aórtico que cumpriam as IFU dos *Endoanchors* (comprimento de colo aórtico > 4mm, colo aórtico com trombo e/ou cálcio < 2mm na zona de vedação e trombo e/ou cálcio < 50% (180°) da circunferência do vaso). O custo do procedimento foi também tido em conta, na medida em que o *Heli-FX EndoAnchor system (Aptus Endosystems®)* representa uma solução, nos casos com características anatómicas aórticas compatíveis, menos onerosa em relação a outras alternativas endovasculares complexas.

O uso primário profilático em 1 caso (20%) foi em contexto urgente (Tabela 2 – Caso 10). Tratou-se de um doente com AAA de 7 cm, com colo aórtico de 10 mm, cónico. O doente apresentava dor abdominal, apesar não apresentar rutura de AAA.



**Tabela 2** Características Anatômicas Aneurismáticas; As variáveis contínuas são apresentadas sob a forma de média e desvio padrão\* e as categóricas sob a forma de frequência absoluta e relativa:

<b>CARACTERÍSTICAS ANATÔMICAS</b>													
<b>Casos n°</b>	<b>1</b>	<b>2</b>	<b>3</b>	<b>4</b>	<b>5</b>	<b>6</b>	<b>7</b>	<b>8</b>	<b>9</b>	<b>10</b>	<b>11</b>	<b>12</b>	<b>Total</b>
<b>Diâmetro máximo aneurisma, mm</b>	75	42	70	95	76	117	56	89	100	70	81	55	76 ± 21
<b>Comprimento colo aórtico, mm</b>	9.7	10	9.8	5	14	5	5	9.9	10	10	5	15	9.4 ± 3.1 *
<b>– 5 mm ou menor</b>				X		X	X				X		4 (33%)
<b>– 10 mm ou menor</b>	X	X	X					X	X	X			6 (50%)
<b>– 15 mm ou menor</b>					X							X	2 (17%)
<b>Diâmetro colo aórtico, mm</b>	29	21	30	32	30	30	23	23	31	29	24	26	29 ± 53 *
<b>Angulação supra-renal, graus</b>	24.4	19	18	24.3	26	24.1	20	18.5	14.4	27.2	28.4	14.3	22 ± 4 * (18-29)
<b>Angulação infra-renal, graus</b>	31.2	19.8	22	45	39	62	55	42.8	59	35.6	66	17.4	41 ± 16* (17-62)
<b>Trombo no colo aórtico, %</b>	<b>&gt;90 %</b>	0	0	0	0	0	0	0	0	0	0	0	0
	<b>61-90 %</b>	0	0	0	0	0	0	0	0	0	0	0	0
	<b>31-60%</b>	0	0	0	0	0	0	0	0	0	0	0	0
	<b>&lt;30%</b>	X	X	X	X	X	X	X	X	X	X	X	X
<b>Calcificação colo aórtico, %</b>	<b>&gt;90 %</b>	0	0	0	0	0	0	0	0	0	0	0	0
	<b>61-90 %</b>	0	0	0	0	0	0	0	0	0	0	0	0
	<b>31-60%</b>	0	0	0	0	0	0	0	0	0	0	0	0
	<b>&lt;30%</b>	X	X	X	X	X	X	X	X	X	X	X	X
<b>Colo aórtico cônico</b>	X									X		X	3 (25%)
<b>Utilização de <i>cuff</i> aórtico adjuvante</b>			X	X		X		X			X		5 (41%)
<b>Cirurgia urgente</b>				X		X				X	X		4 (33%)



**Tabela 3** Características do procedimento;  
As variáveis contínuas são apresentadas sob a forma de média e desvio padrão\* e as categóricas sob a forma de frequência absoluta e relativa:

Características do procedimento		
Acesso percutâneo		4 (33%)
Anestesia	– Local	3 (25%)
	– Regional	1 (8%)
	– Geral	8 (66%)
Número de <i>Endoanchors</i>		6,0 ± 2,0*
Duração do procedimento min		180 ± 54 *
Sucesso técnico <sup>a</sup>		100%
Sucesso procedimento <sup>a</sup>		100%

\* Média ± desvio padrão (intervalo interquartil).

<sup>a</sup> Sucesso técnico definido como o *deployment* do número pretendido de *Endoanchors*, penetração adequada da parede aórtica e ausência de fractura do *Endoanchor*.

<sup>a</sup> Sucesso do procedimento definido como sucesso técnico sem *Endoleak* tipo IA na angiografia final.

Dada a impossibilidade de espera de *cuffs* fenestrados/ramificados, ausência de *stent* de palmaz disponível no nosso serviço e elevada comorbilidade para cirurgia convencional optou-se pela realização de EVAR com *cuff* aórtico e *Endoanchors*.

No que concerne ao uso profilático de *Endoanchors* por *EL 1* precoce, em 2 casos (66%) foi em contexto electivo (Tabela 2 – Caso 5 e 8) e em 1 caso (33%) em contexto urgente (Tabela 2 – Caso 11). Em relação aos casos de uso profilático de *Endoanchors* por *EL 1* precoce em contexto electivo (Tabela 2 – Caso 5 e 8), o *EL 1* verificou-se na angiografia final. O comprimento do colo aórtico era de 14 mm e 9,9 mm respectivamente, sendo que no primeiro caso optou-se pela colocação de 7 *Endoanchors* e no segundo caso colocou-se um *cuff* aórtico e 6 *Endoanchors*. A justificação do uso de *Endoanchors* em relações a outras alternativas, em contexto electivo, é a mesma já descrita anteriormente nos casos de uso profilático. Relativamente ao uso profilático de *Endoanchors* por *EL 1* precoce em contexto urgente (Tabela 2 – Caso 11), tratou-se de um doente com AAA em rutura com colo aórtico de 5 mm de comprimento, submetido a EVAR com a técnica Chimney. Na angiografia final verificou-se *EL 1* pelo que se procedeu ao *deployment* de 6 *Endoanchors* com resolução do mesmo. Foram utilizados *Endoanchors* em procedimentos secundários em 4 doentes, sendo em que 3 casos (75%) a indicação foi *EL 1* tardio (Tabela 2 – Casos 3, 6 e 9) e em 1 caso (25%) foi por REVAR

(Tabela 2 – Caso 4), sendo 50% dos casos tratados em contexto electivo e 50% dos casos tratados em contexto urgente.

Os casos de *EL 1* tardios tratados em contexto electivo (Tabela 2 – Casos 3 e 9) foram diagnosticados em Angio-TC de reavaliação, tratando-se o primeiro caso (Tabela 2 – Caso 3) de um doente submetido a TEVAR, nos 8 anos precedentes, por aneurisma da aórtica torácica e que, por *EL 1* IB tardio, foi submetido a extensão distal e fixação com 6 *Endoanchors*. O segundo caso (Tabela 2 – Caso 9) diz respeito a um doente submetido a EVAR, nos 2 anos precedentes, e que apresentava colo aórtico com 10 mm e *EL 1* (com crescimento aneurismático) tendo-se procedido ao *deployment* de 8 *Endoanchors* com correcção do *EL 1*.

Recorreu-se ao uso secundário de *Endoanchors* em contexto urgente em 2 casos (Tabela 2 – Casos 4 e 6). O primeiro caso (Tabela 2 – Caso 4) diz respeito a um doente submetido, nos 4 anos precedentes, a EVAR + IB que recorreu ao SU por dor abdominal, tendo realizado Angio-TC que revelou REVAR por *EL 1* (comprimento de colo aórtico 5 mm). Foi submetido a extensão proximal com *cuff* aórtico e fixação com 6 *Endoanchors* com correcção da rotura.

O segundo caso (Tabela 2 – Caso 6) refere-se a um doente submetido, nos 11 anos precedentes, a EVAR por AAA, que recorreu ao SU por dor abdominal. Realizou Angio-TC que demonstrou crescimento aneurismático de 7 para 11,7 cm com *EL 1* (comprimento do colo aórtico 5 mm) sem evidência de rotura. Foi submetido a extensão proximal com *cuff* aórtico e fixação com 6 *Endoanchors* com correcção do *Endoleak*.

Uma meta-análise de sete estudos de Antoniou et al.<sup>(1)</sup> comparou resultados precoces e tardios pós EVAR realizados em doentes com anatomia do colo aórtico desfavorável vs favorável. A necessidade de procedimentos adjuvantes foi mais frequente na presença de anatomia desfavorável do colo aórtico proximal. A presença de *EL 1* ao fim de ano foi aproximadamente cinco vezes maior após o implante da endoprótese em doentes com anatomia do colo aórtico proximal desfavorável (P = 0,010).

Além disso, o risco de mortalidade relacionada ao aneurisma foi nove vezes maior em doentes com anatomia do colo desfavorável (P = 0,013).

Pelo reconhecimento destas limitações, a tecnologia de *Endoanchors* foi concebida como um complemento do EVAR para melhorar a fixação e selagem da endoprótese à parede da aorta. Vários estudos recentes sugerem o uso de *Endoanchors* no uso profilático de EVAR bem como para o tratamento de *EL 1* e de migração protésica, complementado ou não pela extensão proximal da endoprótese com um *cuff*.

O estudo de Muhs et al.<sup>(2)</sup> englobado no projeto Aneurysm Treatment Using the Heli-FX Aortic Securement System



Global Registry (ANCHOR) de 2018 tinha como objetivo avaliar se o uso profilático de *Endoanchors* melhoram os resultados do EVAR, em 2 anos.

A ausência de *EL1* foi de  $97.0\% \pm 2.1\%$  no grupo ANCHOR e  $94.1\% \pm 2.5\%$  no grupo controle em 2 anos ( $P = 0.34$ ). A ausência de dilatação de colo aórtico, em 2 anos, foi de  $90.4\% \pm 5.6\%$  and  $87.3\% \pm 4.3\%$ , no grupo ANCHOR e grupo controle, respetivamente; a inexistência de aumento de saco aneurismático foi de  $97.0\% \pm 2.1\%$  and  $94.0\% \pm 3.0\%$ , respetivamente ( $P = 0.67$ ). Não foi observado em nenhum caso migração de endoprótese e a regressão do saco aneurismático foi observada em  $81.1\% \pm 9.5\%$  no grupo ANCHOR comparada com  $48.7\% \pm 5.9\%$  do grupo controle ( $P = 0.01$ ). O estudo de Jordan et al<sup>(3)</sup>, pertencente ao ANCHOR de 2014, cujo objectivo foi avaliar o uso de *Endoanchors* no tratamento de *EL1* e de migração protésica, demonstrou sucesso técnico em 303 doentes (95,0%) e sucesso do procedimento em 279 doentes (87,5%), Verificaram-se 29 *EL1* residuais (9,1%) no fim dos procedimentos. Durante o *follow-up* médio de  $9,3 \pm 4,7$  meses, 301 doentes (94,4%) não foram submetidos a procedimentos secundários. Das 18 intervenções secundárias, 8 foram realizadas por *EL1* residuais e as restantes não foram relacionadas com *Endoanchors*. Não se verificaram conversões em cirurgia aberta, mortes relacionadas com o aneurisma ou rutura do mesmo durante o *follow-up*.

No presente estudo, apesar da amostra reduzida e do reduzido tempo de *follow-up*, verificaram-se excelentes resultados no uso de *Endoanchors* tanto profilático como de tratamento electivo de *EL1* e mesmo em situações urgentes como AAA sintomático, em rotura e em REVAR em AAA com colo aórtico de anatomia desfavorável.

Em todos os casos (100%), a nossa instituição apresentou 100% de sucesso técnico e de procedimento, com 0% morbimortalidade aos 30 dias. Não foram detectados *EL1* residuais no final dos procedimentos.

Durante um *follow-up* médio de  $16,0 \pm 7,7$  meses, não se realizaram procedimentos secundários ou conversões cirúrgicas abertas, não se verificaram mortes relacionadas com a patologia aneurismática ou ruturas de aneurismas.

Os resultados apresentados estão de acordo com os estudos recentes apresentados, nomeadamente o ANCHOR.

## CONCLUSÃO

O uso de *Endoanchors* na nossa instituição esteve associado com uma elevada taxa de sucesso técnico, tanto em uso profilático como para resolução de *EL1*. O procedimento revelou-se eficaz e seguro, com resultados satisfatórios a curto e médio prazo.

A partir desta experiência preliminar, adoptamos o uso de *Endoanchors* profilaticamente em casos selecionados de EVAR com anatomia de colo aórtico desfavorável, sendo também uma opção de tratamento adequada no tratamento eletivo de *EL1* e ainda em situações urgentes, nomeadamente no REVAR com excelentes resultados.

Apesar dos resultados promissores, é necessária uma experiência mais alargada e maior tempo de seguimento para permitir retirar conclusões definitivas sobre a durabilidade deste adjunto endovascular em EVAR.

## BIBLIOGRAFIA

1. Antoniou G.A., Georgiadis G.S., Antoniou S.A., Kuhan G., and Murray D.: A meta-analysis of outcomes of endovascular abdominal aortic aneurysm repair in patients with hostile and friendly neck anatomy. *J Vasc Surg* 2013; 57: pp. 527-538
2. Matched cohort comparison of endovascular abdominal aortic aneurysm repair with and without EndoAnchors [Journal] Muhs, Bart E., MD, PhD, Jordan, William, MD, Ouriel, Kenneth, MD, Rajaei, Sareh, MD, de Vries, Jean-Paul, MD *Journal of Vascular Surgery*, Copyright © 2017 Society for Vascular Surgery
3. Results of the ANCHOR prospective, multicenter registry of EndoAnchors for type Ia endoleaks and endograft migration in patients with challenging anatomy [Journal] Jordan, William D., MD, Mehta, Manish, MD, MPH, Varnagy, David, MD, Moore, William M., MD, Arko, Frank R., MD, Joye, James, DO, Ouriel, Kenneth, MD, de Vries, Jean-Paul, MD *Journal of Vascular Surgery*, Copyright © 2014
4. Endovascular Aneurysm Repair Techniques [Book] Brinster, Clayton J., Sternbergh, W., Charles Rutherford's *Vascular Surgery and Endovascular Therapy*, Chapter 73, Pages 929-943; Copyright © 2019 by Elsevier, Inc. All rights reserved.
5. Outcome of the pivotal study of the Aptus endovascular abdominal aortic aneurysms repair system [Journal] Mehta, Manish, MD, Henretta, John, MD, Glickman, Marc, MD, Deaton, David, MD, Naslund, Thomas C., MD, Gray, Bruce, DO, McCann, Richard, MD, Jordan, William, MD, Fairman, Ronald, MD; *Journal of Vascular Surgery*, Copyright © 2014
6. Use of EndoAnchors in Endovascular Treatment of Aneurysms with Short Neck [Book] Troisi, Nicola, Chisci, Emiliano, Michelagnoli, Stefano, Beropoulos, Efthymios; *Endovascular Treatment of Aortic Aneurysms*, Chapter 3, Pages 11-14 Copyright © 2018 by Elsevier, Inc. All rights reserved.