

# INFLUÊNCIA DO TROMBO DO COLO ANEURISMÁTICO E DO TIPO DE ENDOPRÓTESE UTILIZADA NO DESENVOLVIMENTO DE LESÃO RENAL AGUDA APÓS EVAR

**THE INFLUENCE OF NECK THROMBUS AND TYPE OF ENDOPROTHESIS USED IN THE DEVELOPMENT OF ACUTE RENAL INJURY AFTER EVAR**

Inês Antunes<sup>1</sup>, Rui Machado<sup>1,2</sup>, Duarte Rego<sup>1</sup>, Vítor Ferreira<sup>1</sup>, João Gonçalves<sup>1</sup>, Gabriela Teixeira<sup>1</sup>, Carlos Veiga<sup>1</sup>, Daniel Mendes<sup>1</sup>, Carlos Pereira<sup>1</sup>, Rui Almeida<sup>1,2</sup>

1. Serviço de Angiologia e Cirurgia Vascular - Centro Hospitalar Universitário do Porto

2. Instituto de Ciências Biomédicas Abel Salazar - Universidade do Porto

Recebido a 02 de janeiro de 2018

Aceite a 07 de abril de 2018

## RESUMO

**Introdução:** As características do colo aneurismático, em particular a presença de trombo, podem limitar o tratamento por EVAR.

**Objetivos:** Estudar se a presença de trombo no colo aneurismático e o tipo de endoprótese utilizada (fixação supra ou infra-renal) têm impacto na função renal dos doentes tratados por EVAR na nossa instituição.

**Materiais/Métodos:** Análise retrospectiva da base de dados de doentes com AAA tratados por EVAR na nossa instituição entre dezembro/2001 e dezembro/2013. Para cada doente avaliamos o valor de creatinina e *clearance* nos pré e pós-operatório. Dos doentes com agravamento da função renal, selecionamos aqueles que tiveram lesão renal aguda (LRA) pelos critérios de RIFLE modificados, e estudamos a relação entre LRA e trombo do colo aneurismático e tipo de endoprótese utilizado. Da base de dados de 241 doentes foram excluídos os doentes IRC em hemodiálise à data do procedimento e aqueles em que não dispúnhamos de análises com função renal no pré e pós-operatório. Relativamente ao estudo da relação endoprótese utilizada e função renal: 127 foram tratados com endopróteses de fixação supra-renal, 74 com endopróteses de fixação infra-renal e 27 foram excluídos da análise por terem sido tratados com endopróteses torácicas ou não dispormos dessa informação. Relativamente ao estudo do trombo do colo aneurismático, conseguimos esse dado para 190 doentes.

**Resultados:** Relativamente ao impacto do trombo do colo aneurismático na função renal verificamos que dos 190 doentes estudados, 21 (11%) desenvolveram LRA no pós-operatório e a presença de trombo no colo em >25% e >50% da circunferência do colo, apresentou relação estatisticamente significativa com o desenvolvimento de LRA ( $p=0,045$  e  $p=0,010$ , respetivamente). Relativamente ao estudo das endopróteses utilizadas, 14.2% dos doentes tratados com endopróteses de fixação supra-renal e 5.4% dos tratados com endopróteses de fixação infra-renal desenvolveram LRA no pós-operatório, no entanto esta diferença não se mostrou estatisticamente significativa ( $p=0,052$ ).

**Discussão/conclusões:** Na nossa experiência a presença de trombo do colo aneurismático teve relação com o desenvolvimento de LRA no pós-operatório imediato mas não parece ter impacto na função renal aos 6 e 12 meses. Os doentes tratados com endopróteses de fixação supra-renal desenvolveram mais LRA no pós-operatório mas esta diferença não se mostrou estatisticamente significativa.

---

\*Autor para correspondência.

Correio eletrónico: ines.antunes89@gmail.com (I. Antunes).

**Palavras-chave**

Aneurisma da Aorta; EVAR; Trombo; Lesão renal aguda.

**ABSTRACT**

**Introduction:** Aneurysm neck morphology, in particular the presence of thrombus, may limit EVAR.

**Objetives:** Study whether the presence of neck thrombus and type of endoprosthesis used (supra or infra-renal fixation) has impact on renal function of patients treated by EVAR at our institution.

**Material/Methods:** Retrospective analysis of the database of AAA treated by EVAR at our institution between December/2001 and December/2013. For each patient we evaluated creatinine/clearance in pre and postoperative periods. Of patients with renal function worsening, we selected those who had acute kidney injury (AKI) according to modified RIFLE criteria, and studied the relationship between AKI and neck thrombus and type of endoprosthesis used. From the database of 241 patients, renal failure patients at the procedure and those in which we didn't have preoperative and postoperative renal function analyzes were excluded. Regarding the study of the relationship between endoprosthesis used and renal function: 127 were treated with supra-renal fixation endoprostheses, 74 with infra-renal fixation endoprostheses and 27 were excluded (thoracic endoprostheses or missed information). Regarding neck thrombus, we obtained this data for 190 patients.

**Results:** Regarding the presence of neck thrombus and renal function in postoperative period: of the 190 patients, 21 (11%) developed AKI and neck thrombus in > 25% and > 50% of neck circumference presented statistically significant relationship with the development of AKI ( $p = 0.045$  and  $p = 0.010$ , respectively). Regarding the study of endoprostheses used, 14.2% of the patients treated with supra-renal fixation endoprostheses and 5.4% of those treated with infra-renal fixation developed AKI in postoperative period. However, this difference wasn't statistically significant ( $p = 0.052$ ).

**Discussion/Conclusions:** Of our experience, neck thrombus is related to the development of AKI in postoperative period. Patients treated with supra-renal fixation endoprostheses developed more AKI in the postoperative period, but this difference was not statistically significant.

**Keywords**

Aortic aneurysm; EVAR; Thrombus; Acute kidney injury.

**INTRODUÇÃO**

Os aneurismas da aorta abdominal são uma doença relativamente comum <sup>(1)</sup>. Nos anos 90, o tratamento endovascular (EVAR) foi introduzido como um método de tratamento menos invasivo e de menor agressividade cirúrgica, a oferecer aos doentes considerados demasiado frágeis para cirurgia convencional <sup>(2)(3)</sup>. Desde a sua introdução, o tratamento por EVAR tem sido cada vez mais utilizado. São-lhe apontadas várias vantagens comparativamente à cirurgia convencional a salientar menores taxas de mortalidade e de complicações peri-operatórias e menor tempo de internamento <sup>(4)</sup>.

No entanto, pelas suas características anatómicas, nem todos os aneurismas são passíveis de tratamento por EVAR. Das características anatómicas, talvez as mais importantes a considerar sejam as características do colo aneurismático, imprescindível para a adequada fixação proximal da endoprótese. A presença de trombo no colo aneurismático foi inicialmente apontada como critério de exclusão para EVAR essencialmente por duas razões: por se especular que pudesse influenciar o sucesso do tratamento com maior taxa de migração da endoprótese e desenvolvimento de *endoleak* tipo I e, por outro lado, por poder condicionar um risco acrescido de embolização (renal e periférica). Com o objetivo de superar as limitações anatómicas associadas ao colo aneurismático surgiram as endopróteses de fixação supra-renal <sup>(5)</sup>. A aorta supra-renal foi sempre



considerada como mais estável, com menor propensão a dilatação aneurismática e com menor incidência de doença aterosclerótica, representando por estas razões um melhor local para a fixação de endopróteses (6). A fixação supra-renal implica a colocação de um *stent* trans-renal o que, em conjunto com a passagem de fios guia junto aos óstios das artérias renais, poderá ter um contributo no desenvolvimento de complicações renais. O impacto deste tipo de endopróteses na função renal ainda não está esclarecido.

A disfunção renal no pós-operatório do tratamento de aneurismas da aorta infra-renal por cirurgia convencional, representa o terceiro fator mais frequente de morbidade e constitui um preditor de mau prognóstico (7)(8). A presença de alteração na função renal no pré-operatório representa o único fator de risco independente que foi relacionado com o desenvolvimento de insuficiência renal no pós-operatório (9). Vários fatores podem contribuir para a lesão renal durante o tratamento de aneurismas da aorta, a salientar a possível embolização renal (de trombo mural e/ou debrís de placa de ateroma), hipotensão intra-operatória e aspetos técnicos relacionados com artérias renais e/ou polares (10). Estes aspetos também podem ser responsáveis por alteração da função renal no tratamento por EVAR (11)(12)(13) a acrescentar ainda a possível nefropatia associada à utilização de produto de contraste.

O impacto na função renal associado ao tratamento endovascular, quer no pós-operatório imediato (lesão renal aguda associada à utilização de contraste, embolização renal, oclusão/trombose do óstio de artérias renais/polares) quer a longo prazo (*follow-up* por angioTAC) tem sido uma preocupação crescente. O objetivo deste trabalho é estudar o impacto da presença de trombo no colo aneurismático e o tipo de endoprótese utilizada (fixação supra ou infra-renal) e a sua repercussão na função renal dos doentes tratados por EVAR na nossa instituição.

## MATERIAL/MÉTODOS

Procedemos à análise retrospectiva da base de dados de doentes com AAA tratados por EVAR na nossa instituição entre dezembro de 2001 e dezembro de 2013. Para cada doente avaliamos o valor de creatinina e a sua clearance nos pré e pós-operatório. Dos doentes com agravamento da função renal, selecionamos aqueles que tiveram lesão renal aguda (LRA) tendo em conta os critérios de RIFLE (aumento de creatinina de 1.5, diminuição da taxa de filtração glomerular em 25%) ou que tiveram um aumento de creatinina de 0.3mg/dL (lesão renal aguda estadio 1 de acordo com os critérios AKIN – *Acute Kidney Injury Network*) (14), e

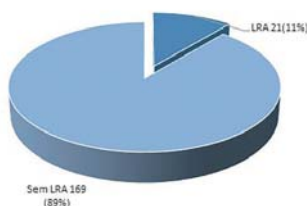
estudamos a relação entre LRA e a presença de trombo no colo aneurismático (figura 1) e tipo de endoprótese utilizado (fixação supra ou infra renal). Da base de dados de 241 doentes foram excluídos os doentes insuficientes renais crónicos em hemodiálise à data do procedimento e aqueles em que não dispúnhamos de análises com função renal no pré/pós-operatório. Relativamente ao estudo da relação entre endoprótese utilizada e função renal: 127 foram tratados com endopróteses de fixação supra-renal, 74 com endopróteses de fixação infra-renal e 27 foram excluídos da análise por terem sido tratados com endopróteses torácicas ou não dispormos dessa informação. Relativamente ao estudo do trombo do colo aneurismático, conseguimos esse dado para 190 da totalidade de doentes da base de dados.



**Figura 01:** Os doentes foram divididos do seguinte modo: (1) presença de trombo no colo aneurismático (versus ausência de trombo) linha roxa; (2) trombo em menos de 25% da circunferência do colo aneurismático (linha verde) versus igual ou superior a 25% e (3) trombo em menos de 50% da circunferência do colo aneurismático (linha cinzenta) versus igual ou superior a 50%

## RESULTADOS

Dos 190 doentes estudados relativamente ao impacto do trombo do colo aneurismático na função renal, tendo em conta o primeiro estadio de definição de lesão renal aguda dos critérios de RIFLE modificados, 21 (11%) doentes tiveram lesão renal aguda no pós-operatório (Figura 2).



**Figura 02:** Desenvolvimento de Lesão Renal Aguda no pós-operatório

Para estudarmos a relação entre o desenvolvimento de lesão renal aguda e a percentagem de trombo no colo aneurismático recorremos ao teste qui-quadrado. Estudamos inicialmente a relação entre desenvolvimento de LRA e antecedente de doença renal crónica e não encontramos relação estatisticamente significativa ( $p=0,393$ ).

Posteriormente utilizamos o mesmo teste para estudar a relação entre desenvolvimento de LRA e percentagem de trombo no colo aneurismático (figura 3).

	<b>No neck thrombus (N=142)</b>	<b>With neck thrombus (N=48)</b>	
AKI	12 (8,5%)	9 (18,8%)	$p=0,049$
	<b>Neck Thrombus &lt;25% (N=151)</b>	<b>Neck Thrombus ≥25% (N=39)</b>	
AKI	13 (8,6%)	8 (20,5%)	$p=0,045$
	<b>Neck Thrombus &lt;50% (N=165)</b>	<b>Neck Thrombus ≥50% (N=25)</b>	
AKI	14 (8,5%)	7 (28,0%)	$p=0,010$

**Figura 03:** Desenvolvimento de LRA no pós-operatório e percentagem de trombo no colo aneurismático

Dividimos inicialmente a totalidade de doentes que apresentou LRA no pós operatório (21 doentes) em dois grupos: sem evidência de trombo no colo aneurismático (12 doentes) e com trombo no colo (9 doentes) e verificamos a presença de relação estatisticamente significativa ( $p=0,049$ ). Posteriormente tentamos estudar a relação entre desenvolvimento de LRA tendo em conta a percentagem de trombo do colo aneurismático. Para este objetivo, recorremos ao teste Exacto de Fisher e verificamos relação estatisticamente significativa entre desenvolvimento de LRA e trombo superior a 25% (8 doentes,  $p=0,045$ ) e superior a 50% (7 doentes,  $p=0,010$ ). Posteriormente, tentamos estudar se a percentagem de trombo do colo aneurismático tinha impacto na função renal a longo prazo. Para isso optamos por considerar todos os doentes que tinham tido agravamento da função renal no pós operatório (mesmo os que não preenchiam critérios de lesão renal aguda). Da totalidade de doentes com agravamento da função renal no pós-operatório, dispúnhamos de valor de creatinina aos 6 meses de pós operatório em 24. Destes, 16 (66.7%) tiveram agravamento da função renal com mudança de estadió de doença renal crónica aos 6 meses no entanto, não verificamos relação estatisticamente significativa entre a alteração de estadió de função renal e a presença de trombo no colo aneurismático (teste Exacto de Fisher,  $p=0.647$ ). Estudamos ainda a função renal aos

12 meses após o procedimento e, da totalidade de doentes com agravamento da função renal no pós-operatório, dispúnhamos de valor de creatinina aos 12 meses de pós operatório em 32 doentes; destes 19 (59.4%) apresentou agravamento da função renal com mudança de estadió de doença renal crónica e não observamos relação estatisticamente significativa com a presença de trombo no colo aneurismático ( $p=0,666$ ).

Posteriormente estudamos a relação entre o tipo de endoprótese utilizado e o desenvolvimento de lesão renal aguda no pós-operatório (Figura 4). Da totalidade de doentes dos quais disponhamos a informação da endoprótese utilizada 127 foram tratados com endopróteses de fixação supra-renal, 74 com endopróteses de fixação infra-renal e 27 foram excluídos da análise por terem sido tratados com endopróteses torácicas ou não dispormos dessa informação, deste modo, consideramos para estudo um total de 215 doentes.

	<b>Supra-Renal Fixation (N=141)</b>	<b>Infra-Renal Fixation (N=74)</b>	
AKI	20 (14,2%)	4 (5,4%)	$p=0,052$

**Figura 04:** Desenvolvimento de LRA no pós operatório e tipo de endoprótese utilizada (fixação supra ou infra-renal)

Da totalidade de doentes, 24 (11.2%) desenvolveram lesão renal aguda no pós-operatório; e destes, 20 tinham sido tratados com endoprótese de fixação supra-renal e 4 com endoprótese de fixação infra-renal ou seja, 14.2% dos doentes tratados com endopróteses de fixação supra-renal e 5.4% dos tratados com endopróteses de fixação infra-renal desenvolveram LRA no pos-operatório, no entanto esta diferença não se mostrou estatisticamente significativa (teste qui-quadrado  $p=0,052$ ). O tipo de endoprótese utilizada também não apresentou relação estatisticamente significativa com o agravamento de função renal a condicionar mudança de estadió de função renal aos 6 e 12 meses de *follow-up*.



## DISCUSSÃO

O sucesso do tratamento do EVAR e resultados a longo prazo dependem de uma boa fixação proximal da endoprótese de forma a evitar migração da mesma e desenvolvimento de *endoleak* tipo I. Características anatômicas do colo aneurismático, nomeadamente a presença de trombo, angulação severa, calcificação, forma cônica e colo curto podem influenciar os resultados do EVAR. As endopróteses com fixação supra-renal surgiram para tentar superar estas características adversas do colo aneurismático, aumentando assim a percentagem de doentes elegíveis para tratamento por EVAR. A aorta supra-renal desde sempre foi considerada como tendo menor probabilidade de dilatação aneurismática e de desenvolvimento de doença aterosclerótica, representado, por estas razões, um melhor local para a fixação da endoprótese. No entanto, continua controversa a influência deste tipo de endoprótese na função renal. No presente estudo verificamos que, no grupo de doentes tratados com endopróteses de fixação supra-renal, apesar de uma maior percentagem de doentes ter desenvolvido lesão renal aguda no pós-operatório (14,2% *versus* 5,4%), não verificamos diferença estatisticamente significativa ( $p=0.052$ ) entre os dois grupos, o que vai de acordo com a literatura disponível nomeadamente com a meta-análise publicada por Miller et al em 2015<sup>(15)</sup>, a terceira meta-análise publicada sobre o tema, incluindo os artigos mais recentes.

Relativamente à presença de trombo no colo aneurismático, esta tem sido apontada pelos produtores de endopróteses como critério de exclusão para tratamento por EVAR pelo potencial risco de migração da endoprótese, *endoleak* tipo I e embolização, nomeadamente para as artérias renais<sup>(16)</sup>. Por outro lado, os doentes com trombo no colo aneurismático foram excluídos da maior parte dos estudos randomizados. A opinião corrente é que a presença de trombo no colo aneurismático pode condicionar um agravamento da função renal essencialmente por complicações embólicas. No entanto, não dispomos de dados científicos, nomeadamente de estudos randomizados, que nos permitam tirar conclusões. A acrescentar que o melhor método para quantificar a quantidade de trombo do colo aneurismático ainda está por definir, assim como o melhor método para avaliar o impacto do mesmo na função renal. No nosso estudo, avaliamos a presença de trombo no colo aneurismático com base na avaliação subjetiva do angioTAC, dividindo os doentes em grupos de acordo com a percentagem da circunferência do colo com trombo. Relativamente à função renal, utilizamos o valor de creatinina e de *clearance* no entanto, pode não haver alteração destes

parâmetros mesmo na presença de perda importante de parênquima renal, o que constitui uma limitação deste método de avaliação de função renal. Como limitações do nosso estudo ainda a referir o facto de não termos tido em conta o tempo do procedimento (o que poderia estar associado a maior complexidade do mesmo) nem a quantidade de contraste utilizado.

No nosso estudo, a presença de trombo do colo aneurismático está associada a uma maior taxa de desenvolvimento de lesão renal aguda no pós-operatório imediato. Shintani T et al<sup>(17)</sup> e Chinsakchai K et al<sup>(4)</sup> também documentaram uma maior taxa de alteração da função renal após EVAR em doentes com trombo mural no colo aneurismático. Contrariamente, no estudo realizado por Bastos F et al, não foi detetada nenhuma diferença no desenvolvimento de lesão renal aos 30 dias após o procedimento.

Quando estudamos o impacto na função renal aos 6 e 12 meses após o procedimento, não encontramos diferenças significativas entre os dois grupos (com trombo *versus* sem trombo no colo aneurismático) o que também vai de encontro à maioria dos estudos publicados. A realçar o estudo de Gitlitz DB et al<sup>(18)</sup> no qual foi detetado em angioTAC de controlo um caso de embolização para a artéria renal com enfarte renal (assintomático e sem alteração do valor de creatinina) no grupo de doentes com trombo no colo aneurismático. No nosso estudo não detetamos nenhum caso de embolização renal com enfarte.

## CONCLUSÃO

Na nossa experiência a presença de trombo do colo aneurismático está associada a uma maior taxa de desenvolvimento de lesão renal aguda no pós-operatório imediato mas não parece ter impacto na função renal aos 6 e 12 meses o que está de acordo com vários estudos prévios. Os doentes tratados com endopróteses de fixação supra-renal desenvolveram mais LRA no pós-operatório, mas esta diferença não se mostrou estatisticamente significativa.

## BIBLIOGRAFIA

1. Machado R, Antunes IL, Oliveira P, Pereira C, Almeida R. Institutional Impact of EVAR's incorporation in the treatment of infrarenal Abdominal Aortic Aneurysms: achieve the goals of the European Society of Vascular Surgery. *Braz J Cardiovasc Surg*. 2016;31(2):98-105.
2. Lederle F, Freischlag J, Kyriakides T, Matsumura J, Padberg F, Kohler T, et al. LongTerm Comparison of Endovascular and. Open Repair of Abdominal Aortic Aneurysm. *New England Journal of Medicine*. 2012;367(21):1988-1997
3. Investigators The United Kingdom EVAR Trial. Endovascular Repair of Aortic Aneurysm in Patients Physically Ineligible for Open Repair. *The New England Journal of Medicine*. 2010;362(20):1872-1880
4. Chinsakchai K, Hongku K, Hahtapornsawan S, Wongwanit C, Ruangsetakit C, et al. Outcomes of abdominal aortic aneurysm with aortic neck thrombus after endovascular abdominal aortic aneurysm repair. 2014;97(5):518-524
5. Lau LL, Hakaim AG, Oldenburg WA, Neuhauser B, McKinney JM, et al. Effect of suprarenal versus infrarenal aortic endograft fixation on renal function and renal artery patency: a comparative study with intermediate follow-up. *J Vasc Surg*. 2003 Jun;37(6):1162-1168.
6. Greenberg RK. Abdominal aortic endografting: fixation and sealing. *J Am Coll Surg* 2002;194:79-87
7. Johnston K. Multicenter prospective study of nonruptured abdominal aortic aneurysm. II: Variables in predicting morbidity and mortality. *J Vasc Surg* 1989;9:437-447
8. Hertzner NR, Mascha EJ, Karafa MT, O'Hara PJ, Krajewski LP, Beven EG. Open infrarenal abdominal aortic aneurysm repair: the Cleveland Clinic experience from 1989 to 1998. *J Vasc Surg* 2002;35:1145-1154
9. Miller D, Meyers B. Pathophysiology and prevention of renal failure associated with thoracoabdominal or abdominal aortic surgery. *J Vasc Surg* 1987;5:518-523
10. Greenberg RK, Chuter TAM, Lawrence-Brown M, Haulon S, Nolte L. Analysis of renal function after aneurysm repair with a device using suprarenal fixation (Zenith AAA Endovascular Graft) in contrast to open surgical repair. *J Vasc Surg* 2004;39:1219-1228
11. Moore WS. The EVT tube and bifurcated endograft systems: technical considerations and clinical summary. *EVI Investigators. J Endovasc Sug* 1997;4:182-194
12. Matsumura J, Brewster D, Makaroun M, Naftel D. A multicentre controlled clinical trial of open versus endovascular treatment of abdominal aortic aneurysm. *J Vasc Surg* 2003;37:262-271
13. Alsac JM, Zarins CK, Heikkinen MA, Karwowski J, Arko FR, Desgrandes P, et al. The impact of aortic endografts on renal function. *J Vasc Surg* 2005;41:926-930
14. Lopes JA, Jorge S. The RIFLE and AKIN classifications for acute kidney injury: a critical and comprehensive review. *Clin Kidney J* (2013) 6: 8-14
15. Miller LE, Razavi MK, Lal BK. Suprarenal versus infrarenal stent graft fixation on renal complications after endovascular aneurysm repair. *J Vasc Surg*. 2015;61(5):1340-1348
16. Gonçalves FB, Verhagen HJM, Chinsakchai K, Keulen JW, Voute M, et al. The influence of neck thrombus on clinical outcome and aneurysm morphology after endovascular aneurysm repair. *Journal of vascular surgery*; 2012(56):36-44
17. Shintani T, Mitsuoka H, Saitou T, Higashi S. Thromboembolic complications after endovascular repair of abdominal aortic aneurysm with neck thrombus. *Vas Endovascular Surg* 2013;47(3):172-178
18. Gitlitz DB, Ramaswami G, Kaplan D, Hollier LH, Marin ML. Endovascular stent grafting in the presence of aortic neck filling defects: early clinical experience. *J Vasc Surg*. 2001;33(2):340-4.

