

## RECONSTRUÇÃO VENOSA PÓS-IATROGENIA DO SETOR FEMORO-ILÍACO: A PROPÓSITO DE UM CASO CLÍNICO

### **VENOUS RECONSTRUCTION AFTER IATROGENIC FEMOROILIAC INJURY: CASE REPORT**

Ricardo Gouveia, Pedro Brandão, Victor Martins, Pedro Sousa, Jacinta Campos, Andreia Coelho, Rita Augusto, Nuno Coelho, Alexandra Canedo

*Centro Hospitalar Vila Nova de Gaia/ Espinho, Serviço de Angiologia e Cirurgia Vascul*

#### RESUMO

As lesões do setor venoso profundo durante a cirurgia de varizes dos membros inferiores são raras. Poderão ter repercussão grave em termos da qualidade de vida do doente, pelo que as intervenções reconstrutivas são fortemente recomendadas. Reportamos o caso clínico de um doente referenciado para a nossa Instituição, após uma lesão extensa do setor venoso femoral. Foi submetido a uma reconstrução cirúrgica através de trombectomia mecânica do membro, por apresentar uma trombose venosa extensa profunda, e realização de uma interposição de enxerto com prótese. Aos dois anos de seguimento não foram reportadas complicações, mantendo-se o doente assintomático, sem sinais ou sintomas significativos de síndrome pós-trombótico, verificando-se permeabilidade da prótese.

#### Palavras-chave

Cirurgia de varizes, complicação, Cirurgia reconstrutiva venosa, Qualidade de vida

#### ABSTRACT

*Deep venous sector injuries during lower limb varicose vein surgery are rare. They can have serious repercussions in terms of the patient's quality of life, so reconstructive interventions are strongly recommended. We report a case of a patient referred to our Institution after an extensive lesion of the femoral venous sector. We performed a reconstructive surgery, through mechanical thrombectomy, as he presented an extensive deep vein thrombosis, and by performing an interposition graft bypass. After two years of follow no complications were reported. The patient is asymptomatic, with no significant signs or symptoms of post thrombotic syndrome. The interposition graft is still patent.*

#### Keywords

Varicose vein surgery complication, Reconstructive vein surgical procedure, Quality of life

---

\*Autor para correspondência.

Correio eletrónico: ricardogfagouveia@gmail.com (R. Gouveia).

## INTRODUÇÃO

As lesões venosas iatrogénicas durante a cirurgia de varizes dos membros inferiores são raras. A expectativa dos doentes é elevada, quer do ponto de vista funcional, quer estético, com uma intervenção de baixo risco. Desta forma é compreensível o impacto negativo que uma iatrogenia pode ter na vida do doente, quer a curto, quer a longo prazo. Procuramos, desta forma, expor um caso clínico de um doente submetido a uma cirurgia reconstrutiva venosa do setor femoro-ilíaco, após uma lesão iatrogénica durante uma cirurgia de varizes, assim como perceber o seu enquadramento na literatura descrita.

## CASO CLÍNICO

Reportamos o caso de um homem de 41 anos, saudável, submetido a cirurgia de varizes dos membros inferiores noutra Instituição. A cirurgia teria sido complicada com uma hemorragia de difícil controlo com ponto de partida a nível da abordagem da junção safeno-femoral esquerda, aquando da realização do stripping. Esta terá sido resolvida com manobras prolongadas de compressão, sem identificação clara do foco hemorrágico. No pós-procedimento o doente desenvolveu um edema exuberante deste membro. Após estudo imagiológico por eco-Doppler, angiotomografia e angioressonância foi identificada trombose venosa poplítea-femoral extensa, assim como perda de linearidade do eixo venoso femoro-ilíaco sugerindo perda de integridade do mesmo (Figura 1). O doente foi transferido para a nossa Instituição seis dias após a intervenção cirúrgica inicial. O doente foi proposto para um procedimento cirúrgico reconstrutivo. Intra-operatoriamente foi confirmada a perda de integridade parietal da veia femoral comum e da transição femoro-ilíaca. Procedeu-se à colocação de um filtro da veia cava inferior (Trapease®, Cordis®) por acesso femoral contra-lateral por via percutânea para proteção tromboembólica. Por acesso femoral da veia lesada realizou-se trombectomia venosa extensa com cateter-balão de Fogarty® (Edwards Lifesciences®) e por compressão gradual do membro com um sistema de ligaduras elásticas, até se verificar saída de conteúdo hemático não trombótico (Figuras 2 e 3). Após o controlo proximal do eixo venoso ilíaco por abordagem supra-ligamentar procedeu-se à reconstrução por interposição de um enxerto venoso femoro-ilíaco externo com prótese de PTFE reforçada de 12mm (Gore-Tex®, Gore Medical®) – Figura 3. O pós-operatório decorreu sem intercorrências. Foi possível a deambulação precoce e o doente teve alta hospitalar sob hipocoagulação oral com varfarina, que manteve durante um ano, tendo-se optado

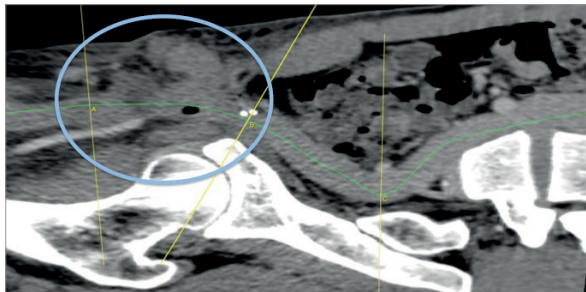
por tratamento de manutenção com dose subterapêutica de rivaroxabano – 10mg. Aos dois anos de seguimento o doente mantém-se sem edema residual e sem queixas associadas ao esforço. O controlo imagiológico por angiotomografia aos 6 meses e o eco-Doppler realizado aos 12, 16 e 24 meses revelam permeabilidade da prótese e recanalização venosa profunda parcial dos eixos previamente ocluídos (Figura 4).

## COMENTÁRIOS

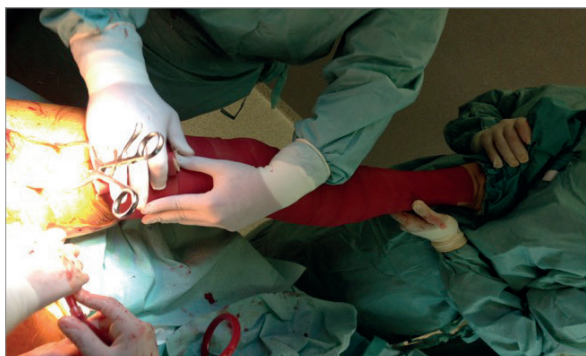
São raros os casos descritos na literatura de lesões vasculares iatrogénicas durante a cirurgia de varizes dos membros inferiores (estima-se uma incidência de 0,0017-0,3%). As lesões venosas deverão incluir cerca de metade das iatrogenias. (1) As lesões venosas descritas a nível da veia femoral envolvem o stripping da veia grande safena após o stripper ter passado não intencionalmente para o setor profundo através de uma veia perfurante ou pela lesão direta pela ponta do stripper a nível da junção safeno-femoral.(1) Este tipo de tratamento reconstrutivo é fortemente recomendado pelo benefício claro em termos de qualidade de vida (1,3,4) Estas complicações frequentemente originam processos medico-legais. (2,3) Os resultados a curto prazo são animadores, com taxas de permeabilidade aos 30 dias de 70. (4) As meias de compressão pneumática intermitente têm sido utilizada em concomitância no período peri-operatório. A hipocoagulação prolongada parece ser determinante na longevidade da permeabilidade destas cirurgias reconstrutivas.(4) Estima-se, no entanto, que a taxa de re-trombose neste tipo de interposição de enxerto seja elevada (10-30% aos 5 anos) pelo que é incerto o tempo de hipocoagulação indicado. Estes resultados de permeabilidade são sobreponíveis aos previamente reportados para reconstruções venosas em contexto de trauma não iatrogénico.(5) O *follow-up* imagiológico periódico poderá ser realizado por eco-Doppler e parece ser determinante na permeabilidade secundária destas intervenções. (4) Embora o período de seguimento seja ainda curto é possível concluir que a cirurgia de reconstrução venosa neste doente foi bem sucedida e contribuiu para reduzir a morbilidade induzida pela iatrogenia inicial.



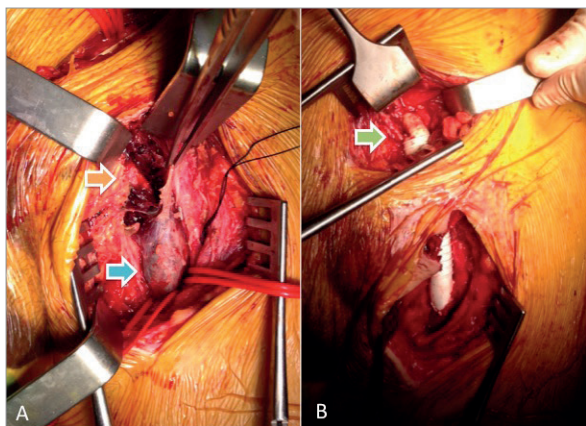
Figuras



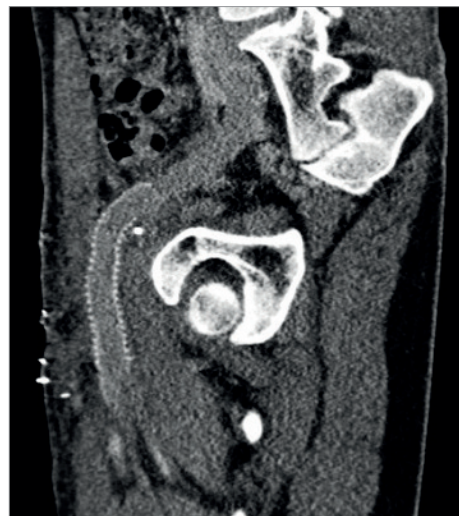**Figura 1** Angiotomografia computadorizada reconstruída por center lumen lining a demonstrar a perda de linearidade do segmento na transição femoro-íliaca esquerda (delimitada na área circular)



**Figura 2** Fotografia registada durante o procedimento cirúrgico a demonstrar as manobras de compressão gradual pela ligadura elástica como parte da trombectomia mecânica.



**Figura 3** Fotografias registadas durante o procedimento cirúrgico a demonstrar a abordagem da veia femoral e íliaca externa – seta verde (A- segmento venoso com trombose oclusiva (seta azul) e segmento venoso com perda de integridade parietal (seta laranja); B- resultado da interposição de enxerto femoro-íliaco.



**Figura 4** Angiotomografia de controlo aos 6 meses a demonstrar o correto posicionamento da prótese.

## RESPONSABILIDADES ÉTICAS

**Proteção de pessoas e animais.** Os autores declaram que para esta investigação não se realizaram experiências em seres humanos e/ou animais.

**Confidencialidade dos dados.** Os autores declaram que não aparecem dados de pacientes neste artigo.

**Direito à privacidade e consentimento escrito.** Os autores declaram que não aparecem dados de pacientes neste artigo.

## BIBLIOGRAFIA

1. Rudström H, Björck M, Bergqvist D. Iatrogenic vascular injuries in varicose vein surgery: a systematic review. *World J Surg.* 2007 Jan;31(1):228-33.
2. Marcucci G, Accrocca F, Antonelli R, et al. The management of arterial and venous injuries during saphenous vein surgery. *Interact Cardiovasc Thorac Surg.* 2008 May;7(3):432-3.
3. Rudström H, Bergqvist D, Björck M. Iatrogenic vascular injuries with lethal outcome. *World J Surg.* 2013 Aug;37(8):1981-7.
4. Larsen MB, Bækgaard N. Acceptable results after venous reconstructive surgery following iatrogenic injuries to the iliofemoral vein segment. *Dan Med J.* 2012 Apr;59(4):A4410.
5. Pappas PJ, Haser PB, Teehan EP, et al. Outcome of complex venous reconstructions in patients with trauma. *J Vasc Surg.* 1997 Feb;25(2):398-404.