



# ANGIOLOGIA E CIRURGIA VASCULAR

www.elsevier.pt/acv



## CASO CLÍNICO

### Complicações de cateteres totalmente implantáveis: a propósito de um caso clínico



Catarina Góis Macedo\*, Ana Afonso, Gil Marques, Luís Galindo,  
João Corte Real e Maria José Ferreira

Serviço de Cirurgia, Hospital Garcia de Orta, Almada, Portugal

Recebido a 18 de setembro de 2014; aceite a 6 de dezembro de 2014  
Disponível na Internet a 9 de janeiro de 2015

#### PALAVRAS-CHAVE

Cateteres totalmente  
implantáveis;  
Acesso venoso  
central;  
Complicações;  
Lesão arterial

#### KEYWORDS

Totally implantable  
venous access port  
systems;  
Central venous  
access;  
Complications;  
Arterial lesions

**Resumo** A colocação de cateteres venosos totalmente implantáveis tem vindo a ser cada vez mais frequente, e com crescente importância, devido ao aparecimento diário de novas neoplasias, tornando-se assim fundamental conhecer as suas complicações e diferentes formas de abordagem.

A técnica mais comum para adquirir acesso à circulação venosa central, é a cateterização percutânea. Esta técnica tem vindo a ganhar relevo na área da Oncologia, sendo normalmente usada para a infusão de quimioterapia.

Uma das complicações possíveis desta técnica, e de grande gravidade, é a lesão arterial.

No nosso caso, vamos rever as complicações arteriais desta técnica e as diferentes alternativas terapêuticas disponíveis, apresentando um caso clínico de uma mulher de 42 anos, com um linfoma mediastinal, que foi submetida à colocação de um cateter venoso totalmente implantável na veia femoral, e que complicou numa lesão transfixiva da artéria femoral.

Embora seja muito rara a colocação destes cateteres na veia femoral, este caso clínico aborda uma lesão, suscetível de ocorrer em outros territórios vasculares.

© 2014 Sociedade Portuguesa de Angiologia e Cirurgia Vascular. Publicado por Elsevier España, S.L.U. Este é um artigo Open Access sob a licença de CC BY-NC-ND (<http://creativecommons.org/licenses/by-nc-nd/4.0/>).

#### Complications of totally implantable venous access port systems - A clinical case

**Abstract** The utilization of totally implantable venous access port systems has been growing, along with its importance, given that it's a frequently used technique to face the increasing occurrence of tumors. Given so, it's important to understand its complications and how to approach them.

The most frequent technique is the percutaneous catheterization. This technique is used to gain access to the central venous circulation and has become increasingly important in Oncology, as a way to infuse chemotherapy.

\* Autor para correspondência.

Correio eletrónico: [catarinagois@hotmail.com](mailto:catarinagois@hotmail.com) (C. Góis Macedo).

One of the many possible complications, and one that can lead to severe consequences, is the arterial lesion.

In our clinical case, we will analyze the arterial complications associated with this technique, and highlight the different therapeutics. Our case consists of a 42 year-old woman, with a mediastinal lymphoma, who was submitted to a totally implantable venous catheter access port, in the femoral vein, that complicated into a transfixive lesion of the femoral artery.

Although the introduction of these catheters in the femoral vein occurs rarely, this case is interesting given that this kind of lesion has a good probability of occurring in other vascular territories.

© 2014 Sociedade Portuguesa de Angiologia e Cirurgia Vascular. Published by Elsevier España, S.L.U. This is an open access article under the CC BY-NC-ND license (<http://creativecommons.org/licenses/by-nc-nd/4.0/>).

## Introdução

Os sistemas de acessos venosos totalmente implantáveis foram introduzidos em 1980, e são rotineiramente utilizados em Oncologia, sendo especialmente úteis para administrar fármacos. No entanto, estes são também de relevo noutras áreas, sendo utilizados, por exemplo, para nutrição parentérica, administração de antibióticos e para fluidoterapia<sup>1</sup>.

Os locais normalmente utilizados para a punção variam conforme a situação. Os mais comuns são a veia jugular interna, a subclávia, e a cefálica, mas também existem casos, menos frequentes, em que é utilizada a veia femoral.

A punção é normalmente realizada utilizando a técnica de *Seldinger*, embora também possa ser realizada através da abordagem cirúrgica.

Esta técnica pode originar várias complicações, que se podem dividir em complicações do local de punção (hematomas locais, inflamação, infeção, deiscência da ferida, dor), complicações associadas ao material/dispositivo (rutura do cateter, exteriorização do dispositivo, migração do cateter) e complicações locais (punção arterial, trombose, extravasão do produto injetado, hemotórax e pneumotórax)<sup>1</sup>.

Relativamente aos vários locais onde se aplica a punção, e sua relação com as complicações, vários estudos mostram que não existe diferença se utilizada a veia subclávia, jugular ou a cefálica, sendo as taxas segundo Wolosker *et al.* 17,7%; Leinung *et al.*, 15,4% e de Narducci *et al.* 16,1%<sup>1</sup>.

No nosso caso clínico vamos rever uma destas complicações, a lesão arterial, e qual a melhor forma de a abordar.

## Caso clínico

Apresenta-se uma doente do sexo feminino, de 42 anos, muito emagrecida e com massa mediastínica, tendo-lhe sido diagnosticado um linfoma. Para a realização de quimioterapia, a doente foi proposta para a colocação de um cateter venoso totalmente implantável, do tipo *Implantofix*.

Para a colocação deste, e utilizando anestesia local, foi feita uma tentativa de colocação na veia subclávia, e posteriormente na veia jugular à direita, mas estas não tiveram sucesso, uma vez que o fio guia não progrediu. A razão mais provável para tal deverá ter sido o efeito de massa criado

pela tumefação mediastínica. Por essa razão, optou-se por abordar a veia femoral direita.

Nesta, a punção venosa foi feita sem dificuldades, assim como a progressão do fio guia e respetiva colocação do cateter, que decorreu sem incidentes. No entanto, logo após o cateter estar colocado, e antes da adaptação do reservatório, verificou-se uma hemorragia de sangue arterial em redor do cateter, que se manteve mesmo aplicando compressão local. No entanto, a aspiração do cateter revelou sangue venoso, e não havendo resistência à injeção de soro, os achados descritos levaram a que se suspeitasse de possível lesão arterial.

Decidiu-se, no mesmo tempo cirúrgico efetuar uma abordagem imediata dos vasos inguinais, tendo-se verificado que o cateter atravessava, de forma transfixiva, a artéria femoral superficial (fig. 1).

Procedeu-se ao isolamento e referenciação da artéria femoral comum, da artéria superficial, e da profunda. Removeu-se o cateter, sob clampagem arterial e realizou-se venorráfia direta com prolene® 6/0 e procedeu-se à transeção arterial com regularização dos bordos, que tinham ficado traumatizados pelo introdutor.

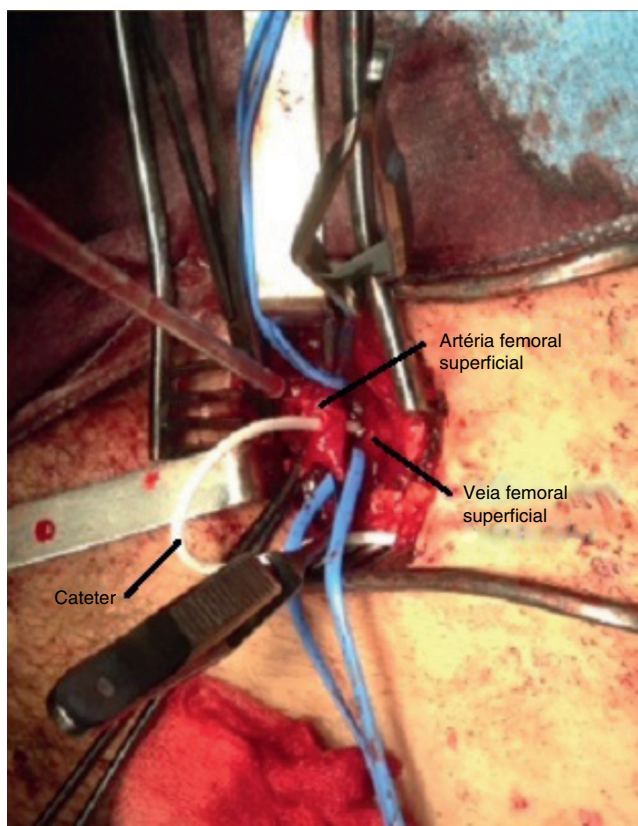
Finalmente, após confirmação à inspeção da integridade do endotélio, procedeu-se à anastomose termino-terminal da artéria femoral superficial, com sutura de Prolene® 6/0.

Depois de feita a desclampagem, verificou-se a hemostase da anastomose, assim como a permeabilidade arterial. Colocou-se então o cateter na veia femoral sob visualização direta.

## Discussão

O prolongamento da sobrevivência dos doentes, e as múltiplas terapias a que estes são submetidos, levam a procedimentos cada vez mais complicados, para aceder ao seu património venoso.

No entanto, na maioria dos casos, a colocação de acessos venosos continua a ser efetuada de uma forma cega, sendo utilizadas as referências anatómicas, obtendo-se taxas de sucesso entre os 75 e os 99%<sup>1</sup>. Embora a colocação



**Figura 1** Cateter venoso totalmente implantável atravessando de forma transfixiva a artéria femoral superficial, entrando posteriormente na veia femoral superficial.

de cateteres guiada por ecógrafo continue a ser pouco utilizada, esta tem uma taxa de complicações inferior a 1%<sup>2</sup>.

Quando utilizadas exclusivamente referências anatômicas, o risco de ocorrência de punção arterial inadvertida é de 8,4%. No entanto, o risco de punção arterial é de 6% se for utilizada a veia jugular interna, e de 0,5-4% se utilizada a veia subclávia.<sup>2</sup>

Os mecanismos para este tipo de lesão incluem, desde o simples orifício de punção, à laceração ou disseção.<sup>3,4</sup>

Fatores como o morfotipo (obesidade, pescoço curto), hipotensão e hipovolémia, assim como a hipoxémia (pela dificuldade em distinguir o fluxo arterial do venoso), são de risco à lesão arterial. Também a existência de cicatrizes, ou de múltiplas utilizações prévias (como, por exemplo, na insuficiência renal crônica), pode conduzir à distorção da anatomia normal.

Durante a colocação do cateter, existem alguns sinais de alarme que devem levar à suspeita de lesão arterial. Estes incluem a constatação de fluxo retrógrado pulsátil de sangue bem oxigenado, e a hemorragia persistente em redor da inserção do cateter<sup>3</sup>.

Após a colocação, as manifestações clínicas de punção arterial são normalmente autolimitadas, mas em cerca de 30% dos casos tornam-se sintomáticas, com consequente desenvolvimento de hemorragias/hematoma em expansão, hemotórax, *deficits* neurológicos (AVC por trombose arterial ou embolia cerebral) ou sintomas isquémicos, revestindo-se por vezes de grande gravidade.

Como situações de apresentação mais tardia, podemos referir os falsos aneurismas e as fístulas arteriovenosas, que estão associados a punções arteriais que não foram diagnosticadas, ou foram tratados por compressão de forma «aparentemente» eficaz.<sup>3,4</sup>

Menos frequentemente, podem apresentar-se como uma obstrução da via aérea devido a hematomas cervicais, e como paralisia parcial do membro superior, secundário a falsos aneurismas da artéria subclávia<sup>3,4</sup>.

Voltando ao nosso caso clínico, neste o cateter encontrava-se devidamente colocado na veia, mas como atravessou a artéria, a suspeita assentou na hemorragia persistente de sangue arterializado à volta do cateter.

As várias técnicas para confirmação clínica da lesão arterial passam pela realização de um *ecodoppler* (operador experiente), pela tomografia axial computadorizada, e pela angiografia com injeção de contraste, via lúmen do cateter. Também o trajeto do cateter na radiografia de controlo pode fazer suspeitar da sua localização na árvore arterial, principalmente se colocado nos vasos cervicais<sup>3</sup>.

As modalidades terapêuticas que podem ser utilizadas variam desde a compressão local, a reparação cirúrgica convencional, ou procedimentos percutâneos endovasculares<sup>2-5</sup>.

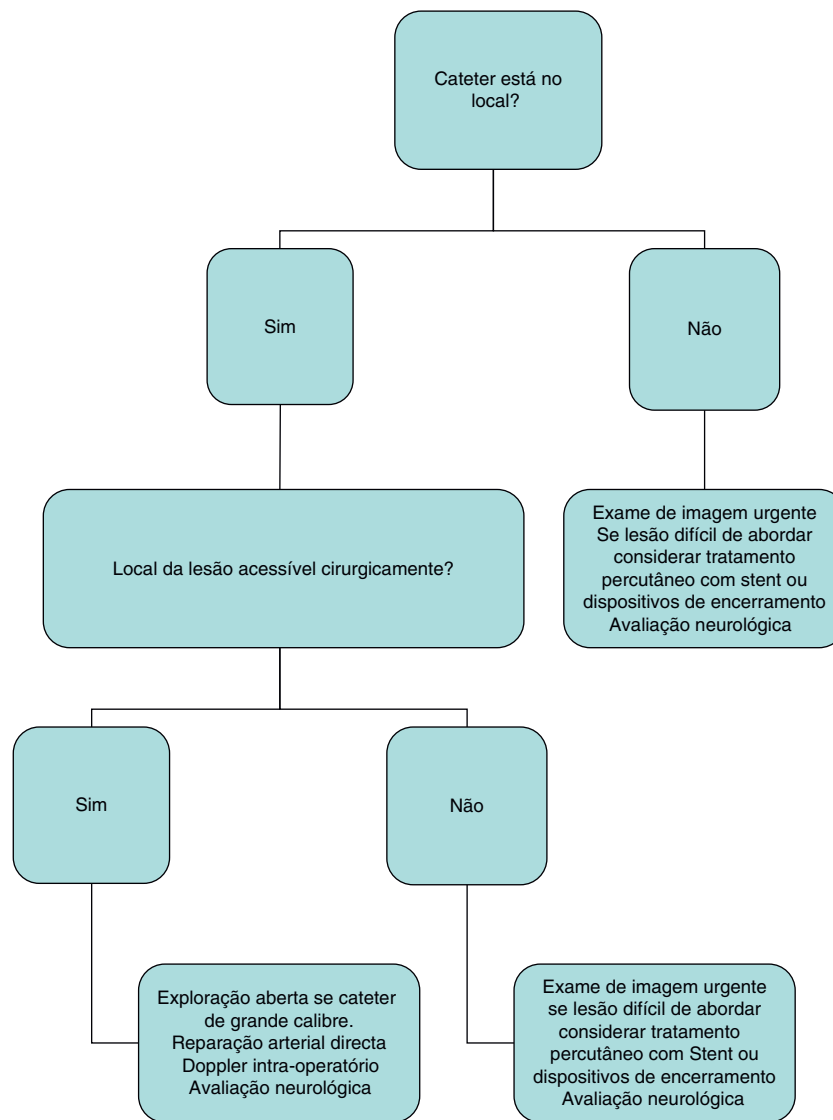
O tratamento adequado vai depender do tipo e localização da lesão arterial, do tamanho do cateter, da estabilidade hemodinâmica do doente, da disponibilidade das diferentes técnicas, e da experiência do cirurgião<sup>2</sup>. Também são importantes os fatores inerentes ao doente, como o seu estado geral, a tolerância à anestesia local, fatores de risco para anestesia geral e anti coagulação.

Se ocorrer uma lesão punctiforme, que geralmente é secundária à punção sem dilatação em locais acessíveis, como na artéria carótida ou na femoral, esta pode ser tratada por compressão.

No nosso caso clínico, a compressão poderia ter resolvido a hemorragia no imediato, mas, no entanto, a lesão foi provocada não só pela punção arterial, como também pela introdução do dilatador e do cateter. Assim, uma das formas de apresentação tardia, poderia ter sido um quadro de falso aneurisma, ou uma fístula arteriovenosa.

Quando se confirma que existe, de facto, cateterização arterial, deve-se remover logo que possível o cateter, em ambiente cirúrgico (uma vez que este serve de tampão) e com controlo dos vasos. Se o tempo de espera for significativo, devemos considerar a heparinização do cateter para a profilaxia da trombose arterial com posterior isquemia, sendo que esta última necessitaria de um alto índice de suspeição para uma solução precoce<sup>5</sup>.

Noutros casos, a suspeita de lesão arterial é feita com base em sintomas subtis, como a hipotensão relativa, a taquicardia (que responde transitariamente à fluidoterapia), a queda persistente da hemoglobina, ou o baixo rendimento transfusional. Esta situação é característica dos hematomas retroperitoneais, associados a punções femorais acima do ligamento inguinal<sup>5</sup>. Nestes casos, a tomografia computadorizada confirma-nos o diagnóstico, e antes de qualquer procedimento cirúrgico, devem ser instituídas medidas de suporte como a correção de coagulopatia, devendo também ser feita a revisão dos medicamentos pro-hemorrágicos<sup>5</sup>.



**Figura 2** Algoritmo proposto para lesões arteriais cervicais e torácicas com cateter  $\geq 7$  French, in Marie-Christine Guilbert et al. 2008.

Fazendo uma referência ao falso aneurisma, temos como alternativas terapêuticas a injeção eco-guiada de trombina (1000 UI), com uma taxa de sucesso próxima dos 99%<sup>5</sup>. A cirurgia convencional, com excisão do aneurisma e ponto hemostático na artéria, é também uma solução simples e com excelentes resultados nas artérias acessíveis<sup>5</sup>.

Uma outra forma de abordar a lesão arterial pode passar pelo tratamento endovascular. Este inclui a correção com stents cobertos, a utilização de dispositivos de encerramento do orifício, e a insuflação com balão de angioplastia, sendo que esta última não pode ser utilizada como procedimento isolado, mas sim como procedimento adjuvante da reparação cirúrgica ou endovascular.

A correção com stents cobertos pode ser particularmente útil nas lesões de difícil acesso, nomeadamente na subclávia.

Também podem ser utilizados dispositivos percutâneos de encerramento, cujo objetivo é adquirir a hemóstase imediata. Alguns exemplos incluem o Vaso-seal®, o Angio-seal® e

o Perclose®<sup>5</sup>. Estes, apresentam taxas de sucesso próximas dos 99% na reparação da artéria femoral<sup>3</sup>.

Além do custo adicional, a sua colocação está reservada a operadores experientes, a um diagnóstico correto e ao uso de aparelhos de imagiologia. Alguns destes dispositivos irão impedir o uso deste vaso durante largo tempo.

Embora não existam *guidelines* sobre a abordagem da cateterização arterial, queria terminar lembrando um algoritmo proposto por Guilbert et al. (fig. 2).

## Conclusão

A colocação de cateteres totalmente implantáveis é uma técnica em crescente utilização, sendo importante conhecer e diagnosticar as suas complicações.

Os fatores de risco para a lesão arterial incluem, morfotipos particulares, hipotensão severa, baixa saturação da hemoglobina e procedimentos prévios no mesmo local.

O risco pode ser minimizado, se a técnica for realizada através de controlo ecográfico e eventual controlo angiográfico posterior.

Os sinais de alerta são o fluxo retrógrado excessivo e pulsátil, hematoma local expansivo ou hemorragia persistente pelo orifício de punção.

Uma vez que se suspeite de lesão arterial, deve ser realizado um estudo imagiológico, se o doente estiver hemodinamicamente estável.

O objetivo do tratamento destas lesões é adquirir a hemóstase através da compressão, da abordagem percutânea, ou pelo tratamento cirúrgico convencional.

## Responsabilidades éticas

**Proteção de pessoas e animais.** Os autores declaram que para esta investigação não se realizaram experiências em seres humanos e/ou animais.

**Confidencialidade dos dados.** Os autores declaram ter seguido os protocolos do seu centro de trabalho acerca da publicação dos dados de pacientes.

**Direito à privacidade e consentimento escrito.** Os autores declaram que não aparecem dados de pacientes neste artigo.

## Conflito de interesses

Os autores declaram não haver conflito de interesses.

## Bibliografia

1. Narducci F, Jean- Laurent M, Boulanger L, et al. Totally implantable venous access port systems and risk factors for complications: A one-year prospective study in a cancer center. *Eur J Surg Oncol.* 2011;37:913–8.
2. Nayeemuddin M, Pherwani AD, Asquith JR, et al. Imaging and management of complications of central venous catheters. *Clinical Radiology.* 2013;68:529–44.
3. Pikwer A, Ascota S, Kölbl T, et al. Management of Inadvertent arterial Catheterisation Associated With Central Venous Access Procedures. *Eur J Vasc Endovasc Surg.* 2009;38:707–14.
4. Marie-Christine Guilbert, Stephane Elkouri, David Bracco, et al. Arterial trauma during central venous catheter insertion: Case series, review and proposed algorithm. *J Vasc Surg.* 2008;48:918–25.
5. Rich NM, Mattox KL, Hirshberg A. *Vascular Trauma.* 2<sup>th</sup> ed. Philadelphia: Elsevier Science; 2004.