




# ANGIOLOGIA E CIRURGIA VASCULAR

www.elsevier.pt/acv



## IMAGENS VASCULARES

### Tratamento endovascular de falso aneurisma aórtico



### Endovascular repair of aortic false aneurysm

Pedro Garrido, Ruy Fernandes e Fernandes, Luís Mendes Pedro\*,  
Gonçalo Sousa e Luís Silvestre e José Fernandes e Fernandes

Serviço de Cirurgia Vascular, Hospital de Santa Maria – CHLN, Faculdade de Medicina da Universidade de Lisboa, Centro Académico de Medicina de Lisboa, Lisboa, Portugal

Recebido a 18 de setembro de 2014; aceite a 30 de setembro de 2014  
Disponível na Internet a 11 de outubro de 2014

Doente do sexo feminino de 56 anos, submetida há 14 anos, por isquemia crítica grau IV (*classificação de Leriche-Fontaine*) dos membros inferiores, a tromboendarterectomia da aorta abdominal infrarenal com encerramento com patch de *dacron*.

Há cerca de um ano foi internada por isquemia crítica do membro inferior direito. Foi efetuada angiografia (fig. 1) que demonstrou um falso aneurisma (FA) sacular da aorta infrarenal com 3 cm de diâmetro. O diagnóstico foi confirmado por angio-TC em que se verificou que a aorta distal tinha calibre normal e não havia doença ilíaca significativa (fig. 2). Foi efetuado tratamento médico do quadro de isquemia crítica com boa evolução cicatricial após o que se equacionou o tratamento endovascular do FA aórtico.

Por apresentar um diâmetro aórtico proximal e distal ao FA de 12-13 mm, o que inviabilizava a utilização de

endopróteses bifurcadas convencionais, foi solicitada uma endoprotese Cook® *custom-made* aorto-uni-ilíaca (diâmetro proximal 18 mm; diâmetro distal 10 mm), a qual foi introduzida pelo eixo ilíaco esquerdo. Após a sua abertura com sucesso (completada por *stenting* do segmento ilíaco) foi colocado um *occluder* de 14 mm na artéria ilíaca primitiva direita e realizado um *bypass* femoro-femoral cruzado esquerdo-direito (PTFE 8 mm).

Na angio-TC de controlo confirmou-se a completa exclusão do falso aneurisma aórtico (figs. 3 e 4).

### Conflito de interesses

Os autores declaram não haver conflito de interesses.

\* Autor para correspondência.

Correio eletrónico: lmendespedro@clix.pt (L. Mendes Pedro).

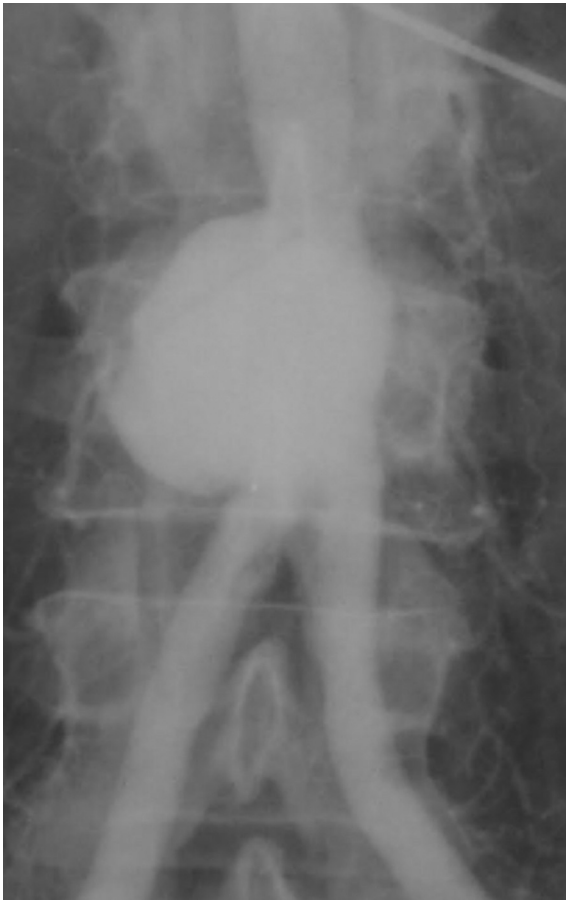

Figura 1 Imagem da arteriografia.

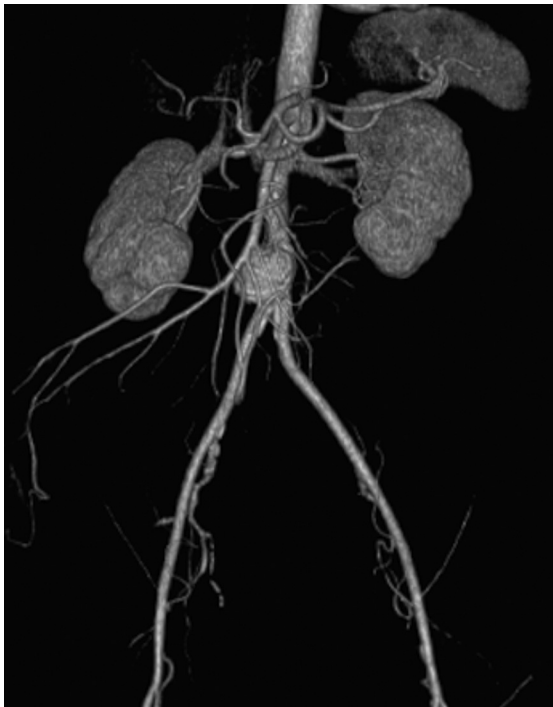

Figura 2 Angio-TC pré-operatória.

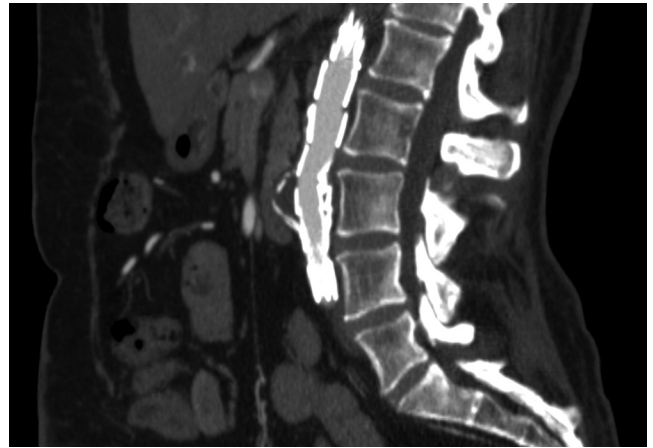


Figura 3 Angio-TC pós-operatória mostrando a exclusão do falso aneurisma.

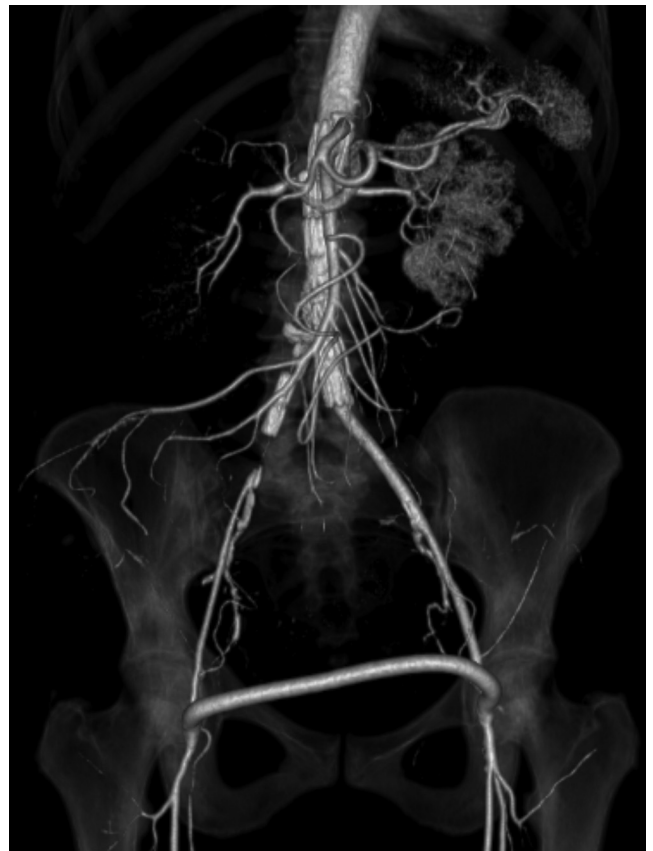

Figura 4 Angio-TC pós-operatória.