

# QUIMIOTERAPIA DE ALTAS DOSES COM TRANSPLANTE AUTÓLOGO DE CÉLULAS PROGENITORAS HEMATOPOIÉTICAS NOS TUMORES GERMINATIVOS DO TESTÍCULO

Sara Meireles<sup>1</sup>, Isabel Augusto<sup>1</sup>, Daniela Almeida<sup>1</sup>, Ana Carneiro<sup>2</sup>, Ulisses Ribau<sup>3</sup>, Margarida Damasceno<sup>1</sup>

## RESUMO

Os tumores germinativos do testículo são a neoplasia mais comum no homem jovem. Aproximadamente 80% dos doentes com tumores avançados são potencialmente curáveis com quimioterapia baseada no cisplatino. Os doentes com tumores recidivantes ou refratários à quimioterapia inicial podem ainda ser curáveis com regimes terapêuticos de segunda ou terceira linha.

A quimioterapia de altas doses com transplante autólogo de células progenitoras hematopoiéticas pode ultrapassar a resistência à quimioterapia convencional, tendo demonstrado benefício como estratégia de recurso no tratamento destes doentes.

Os autores reportam dois casos clínicos de tumores germinativos do testículo refratários ao tratamento standard, submetidos a quimioterapia intensiva com suporte hematopoiético autólogo.

A propósito dos presentes casos clínicos, procedeu-se à revisão da literatura.

**PALAVRAS-CHAVE:** TUMOR GERMINATIVO, TESTÍCULO, QUIMIOTERAPIA DE ALTAS DOSES, TRANSPLANTE DE CÉLULAS HEMATOPOIÉTICAS

## HIGH DOSE CHEMOTHERAPY WITH AUTOLOGOUS STEM-CELL TRANSPLANTATION IN TESTICULAR GERM CELL TUMORS

## ABSTRACT

The germ cell tumors are the most common neoplasia in young men. Approximately 80% of patients with advanced tumors are potentially cured with cisplatin-based chemotherapy. The patients with relapsed or refractory disease to initial chemotherapy may still be cured with second or third-line therapeutic regimens.

The high-dose chemotherapy followed by autologous stem cell transplantation may overcome the resistance to the conventional chemotherapy, showing benefit as salvage therapeutic strategy.

The authors report two clinical cases of germ cell tumors refractory to the standard treatment who were submitted to intensive chemotherapy followed by stem cell transplantation.

Following these clinical cases, a literature review is undertaken.

**KEY-WORDS:** GERM CELLS TUMOR, TESTICLE, HIGH-DOSE CHEMOTHERAPY, STEM CELLS TRANSPLANTATION

DATA DE RECEPÇÃO / RECEPTION DATE: 18/11/2013 - DATA DE APROVAÇÃO / APPROVAL DATE: 17/12/2013

1. SERVIÇO DE ONCOLOGIA MÉDICA,  
CENTRO HOSPITALAR DE SÃO JOÃO, PORTO

2. SERVIÇO DE HEMATO-ONCOLOGIA,  
CENTRO HOSPITALAR DE SÃO JOÃO, PORTO

3. SERVIÇO DE UROLOGIA,  
CENTRO HOSPITALAR DE SÃO JOÃO, PORTO

## INTRODUÇÃO

Os tumores germinativos do testículo (TGT), apesar de representarem menos de 1% de todas as neoplasias, são o tumor sólido mais comum no homem dos 15 aos 35 anos.<sup>1</sup>

A introdução da quimioterapia (QT) baseada no cisplatino revolucionou o tratamento dos TGT avançados, apresentando uma taxa de cura que atinge os 80%.<sup>2</sup>

Apesar dos avanços, 20 a 30% dos casos não apresentam remissão de doença a longo prazo com a QT inicial e requerem outra alternativa terapêutica.

A elevada quimiossensibilidade levou a que a quimioterapia de altas-doses (high-dose chemotherapy; HDCT) com transplante autólogo de células progenitoras hematopoiéticas (autologous stem-cell transplantation; ASCT) fosse investigada. Atualmente, é considerada uma opção de recurso em muitos centros internacionais, perante resistência ao tratamento ou recaída na doença quimiossensível.<sup>3,4</sup>

Os autores descrevem dois casos clínicos ilustrativos da eficácia da QT intensiva nos TGT, procedendo-se a uma revisão da literatura.

## CASO CLÍNICO 1

Homem de 28 anos, que em Maio de 2009 apresentou dor e aumento do volume testicular direito. Por suspeita de malignidade na avaliação imagiológica, associado a elevação da alfa-fetoproteína (AFP) e da desidrogenase láctica (DHL), foi submetido a orquidectomia radical direita, apresentando histologia compatível com teratocarcinoma. A tomografia axial computadorizada (TAC) evidenciou adenopatia aorto-cava de 25 mm, coincidente com elevação dos marcadores tumorais. Efetuou 4 ciclos de QT com BEP (bleomicina 30U d1, d8 e d15; cisplatino 20 mg/m<sup>2</sup> d1-d5; etoposídeo 100 mg/m<sup>2</sup> d1-d5). A TAC de reavaliação mostrou progressão de doença com aumento de conglomerado adenopático para 56 mm (**Figura 1**) e foi submetido a linfadenectomia retroperitoneal. A histologia mostrou metástase de tumor germinativo misto com componente predominante de teratoma maduro e foco de carcinoma embrionário. Sem metastização nos restantes 23 gânglios isolados. Quatro meses depois, pelo aparecimento de nódulos pulmonares suspeitos associado a elevação dos marcadores, iniciou QT com TIP (paclitaxel 250 mg/m<sup>2</sup> perfusão 24h d1; ifosfamida 1200 mg/m<sup>2</sup> d2-d6; cisplatino 20 mg/m<sup>2</sup> d2-d6).

Após 2 ciclos, apresentou progressão de doença pulmonar. Realizou 2 ciclos com VIP (etoposídeo 75 mg/m<sup>2</sup> d1-d5; ifosfamida 1200 mg/m<sup>2</sup> d1-d5; cisplatino 20 mg/m<sup>2</sup> d1-d5) e mobilização de células progenitoras hematopoiéticas do sangue periférico. Em Agosto de 2010, iniciou HDCT com carboplatino AUC7 d1-d3 e etoposídeo 400 mg/m<sup>2</sup> d1-d3 seguido de ASCT (3 ciclos), com resposta completa. Na reavaliação, em Maio de 2013, mantinha-se sem evidência de doença.

## CASO CLÍNICO 2

Homem de 37 anos, saudável, que em Março de 2010 é admitido por derrame pleural esquerdo. A pleuroscopia revelou nódulos pleurais dispersos e a biópsia confirmou metástase de carcinoma testicular. A ecografia escrotal foi sugestiva de neoplasia testicular esquerda e apresentava elevação da AFP e DHL. A TAC torácica evidenciava volumoso derrame pleural esquerdo e massa quística de 13 cm (Figura 2). Foi submetido a orquidectomia radical esquerda, confirmando-se tumor germinativo misto com componente predominante de seminoma clássico e focos de carcinoma embrionário e tumor de saco vitelino. Completou 4 ciclos de QT com BEP. A reavaliação mostrou marcada redução da massa pleural e derrame pleural residual. Foi proposto para exérese, constatando-se progressão na avaliação pré-cirúrgica. Realizou 3 ciclos de TIP e foi submetido, em Janeiro de 2011, a ressecção atípica pulmonar e da massa pleural. A histologia confirmou metástase de carcinoma germinativo. Completou mais 4 ciclos de TIP, embora com elevação da AFP. A TAC mostrou dois nódulos pulmonares de novo, que fixaram na avaliação por PET, sugerindo lesões metastáticas. Foi submetido a lobectomia inferior esquerda em Setembro de 2011 e a histologia foi compatível com tumor germinativo misto (carcinoma embrionário e tumor do saco vitelino). Manteve elevação progressiva da AFP e a TAC evidenciou derrame pleural com nodularidades difusas, sem plano de clivagem com o pericárdio e lesão hepática secundária. Em Janeiro de 2012, foi submetido a HDCT com carboplatino e etoposídeo com suporte de células progenitoras hematopoiéticas do sangue periférico (protocolo TI-CE). Na última reavaliação, em Abril de 2013, mantinha-se assintomático, com marcadores tumorais normais e a TAC mostrava densificações subpleurais residuais e nódulo hepático infra-centimétrico.

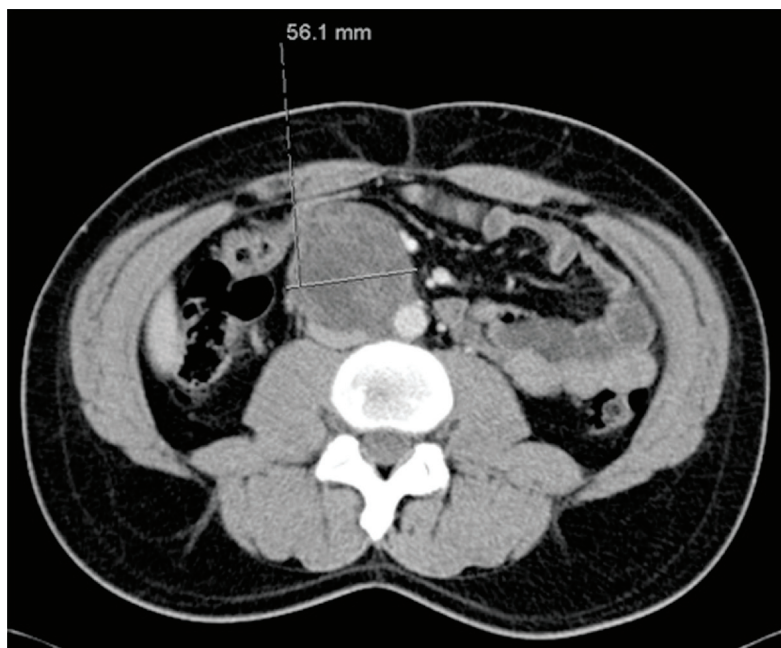


FIGURA 1: IMAGEM DE TAC ABDOMINO-PÉLVICA DEMONSTRANDO CONGLOMERADO ADENOPÁTICO EM LOCALIZAÇÃO AORTO-CAVA

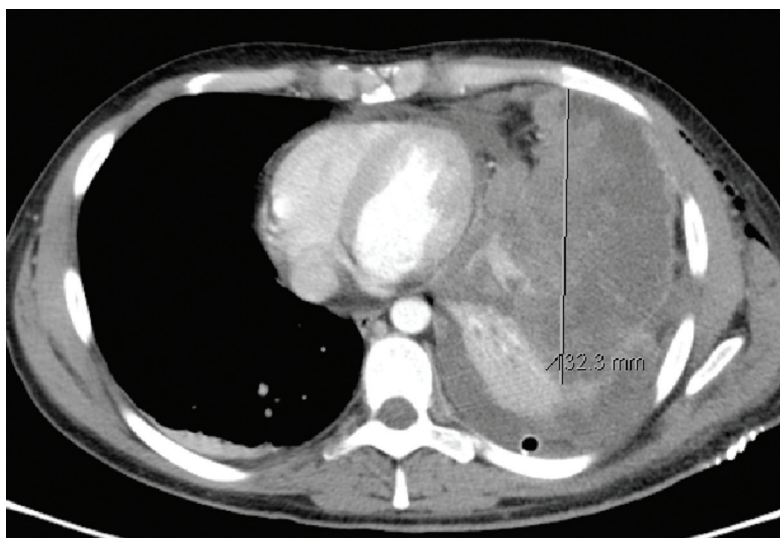


FIGURA 2: IMAGEM DE TAC TORÁCICA DEMONSTRANDO VOLUMOSA MASSA QUÍSTICA ESQUERDA E DERRAME PLEURAL HOMOLATERAL

## DISCUSSÃO

O TGT é uma neoplasia pouco frequente que afeta predominantemente homens na terceira e quarta década de vida.<sup>5</sup>

Apresentam como fatores de risco a critorquidia, o síndrome de Klinefelter, a disgenesia testicular e a história familiar ou prévia de TG.

Podem ser classificados em seminomas (40%) e não-seminomas (60%).<sup>6</sup> Estes últimos são mais agressivos e incluem os carcinomas embrionários, coriocarcinomas, tumor do saco vitelino e teratoma.

A forma de apresentação mais comum é uma massa testicular dolorosa e a ecografia escrotal é o exame preferencial para a sua avaliação.

A AFP, a gonadotrofina coriônica humana ( $\beta$ -HCG) e a DHL podem apresentar valor diagnóstico, prognóstico e de estadiamento, mas a ausência de elevação não exclui a presença de TG.

O tratamento primário, para a maioria dos doentes, é a orquidectomia radical. Embora os estadios iniciais (estadio I) possam ser tratados com sucesso com esta modalidade terapêutica, a probabilidade de recidiva nos de alto risco é elevada.<sup>5</sup>

Nos TGT avançados, a estratificação de risco segundo a classificação do IGCCCG (7) é primordial na orientação terapêutica, com possibilidade de obtenção de maiores taxas de sucesso.

O tratamento recomendado para os doentes de pior prognóstico de IGCCCG é QT com cisplatino, etoposídeo e bleomicina (BEP), apresentando uma sobrevivência global aos 5 anos de 60%.<sup>8</sup> Os doentes que não alcançam remissões a longo prazo com a QT convencional inicial são ainda potencialmente curáveis com estratégias terapêuticas de segunda e terceira linha.<sup>8</sup> Contudo, a melhor abordagem nos doentes refratários à QT inicial ou com recaída de doença, ainda não está bem definida. O tratamento poderá consistir na reintrodução do cisplatino associado a ifosfamida e paclitaxel (TIP), ifosfamida e etoposídeo (VIP) ou ifosfamida e vinblastina (VeIP) e cerca de 25% dos casos são ainda curáveis com estes esquemas na dose convencional.<sup>5</sup>

Vários estudos têm demonstrado o papel da HDCT-ASCT no tratamento dos TGT, apresentando-se como uma opção de recurso potencialmente curativa em segunda e terceira linha.<sup>8</sup> Apesar de 70% dos doentes poderem atingir remissões a longo prazo quando utilizada em segunda linha,<sup>3,4,7</sup> ainda não há estudos randomizados que confirmem a superioridade de um regime com

dose-convencional (TIP, VIP ou VeIP), nem o benefício a favor da HDCT nesse contexto terapêutico.<sup>9</sup> Uma análise retrospectiva recente mostrou vantagem no recurso à HDCT,<sup>4</sup> embora sejam necessários ensaios prospectivos de fase III a confirmar essa superioridade.<sup>9</sup>

A toxicidade acrescida desta estratégia, leva a que muitos investigadores considerem esta alternativa apenas em doentes que não atingiram a remissão com as várias linhas convencionais. Mesmo quando efetuada em linhas subsequentes, 10 a 20% dos doentes podem ainda ser curáveis.<sup>9</sup>

Os melhores resultados de HDCT foram observados com a combinação de carboplatino e etoposídeo<sup>8</sup> e, recentemente, foi demonstrado maior benefício com os ASCT *tandem* ou triplos.<sup>3,10</sup> Apesar da ausência de consenso, tem sido considerado o protocolo TI-CE, que consiste em 2 ciclos de dose convencional de paclitaxel e ifosfamida com mobilização de células progenitoras hematopoiéticas, seguido de 3 ciclos de carboplatino e etoposídeo em altas doses com ASCT.<sup>11</sup>

Os resultados favoráveis, observados na recidiva ou doença refratária, conduziram à expansão dos estudos. A consolidação terapêutica com HDCT foi avaliada após quimioterapia convencional em doentes de mau prognóstico. Contudo, os ensaios de fase III realizados falharam em demonstrar vantagem, não estando indicada nesse contexto.<sup>8</sup>

Os casos clínicos reportados vêm reforçar o potencial curativo e a possibilidade de atingir remissões de doença a longo prazo com a HDCT-ASCT nos TGT avançados refratários à QT convencional. Contudo, esta opção deve ser considerada em doentes criteriosamente selecionados e em centros clínicos experientes.

## REFERÊNCIAS

1. Einhorn LH. Testicular cancer: an oncological success story. *Clin Cancer Res* 1997;3(12 Pt 2): 2630-2.
2. Bosl GJ, Motzer RJ. Testicular germ-cell cancer. *N Engl J Med* 1997;337(4):242-53.
3. Einhorn LH, Williams SD, Chamness A, et al. High-dose chemotherapy and stem-cell rescue for metastatic germ-cell tumors. *N Engl J Med* 2007;357(4):340-8.
4. Lorch A, Bascoul-Molleli C, Kramar A, et al. Conventional-dose versus high-dose chemotherapy as first salvage treatment in male patients with metastatic germ cell tumors: Evidence from a large international database. *J Clin Oncol* 2011;29(16):2178-84.
5. Albers P, Albrecht W, Algaba Ferran et al. EAU Guidelines on Testicular Cancer: 2011 Update. *Eur Urol* 2011;60(2):304-19.
6. Schmoll HJ, Jordan K, Huddart R, et al. Testicular non-seminoma: ESMO Clinical Practice Guidelines for diagnosis, treatment and follow-up. *Ann Oncol* 2010;21(Suppl 5):v147-54.
7. International Germ Cell Cancer Collaborative Group. International Germ Cell Consensus Classification: a prognostic factor-based staging system for metastatic germ cell cancers. *J Clin Oncol* 1997;15(2):594-603.
8. Voss MH, Feldman DR, Motzer RJ. High-dose chemotherapy and stem cell transplantation for advanced testicular cancer. *Expert Rev Anticancer Ther* 2011;11(7):1091-103.
9. Lorch A, Kleinhans A, Kramer A, et al. Sequential versus single high-dose chemotherapy in patients with relapsed or refractory germ cell tumors: Long-term results of a prospective randomized trial. *J Clin Oncol* 2012;30(8):800-5.
10. Feldman DR, Sheinfeld J, Bajorin DF, et al. TI-CE high-dose chemotherapy for patients with previously treated germ cell tumors: Results and prognostic factor analysis. *J Clin Oncol* 2010;28(10):1706-13.
11. Kondagunta GV, Bacik J, Sheinfeld J, et al. Paclitaxel plus Ifosfamide followed by high-dose carboplatin plus etoposide in previously treated germ cell tumors. *J Clin Oncol* 2007;25(1):85-90.

## CORRESPONDÊNCIA:

SARA MEIRELES

DEPARTAMENTO DE PATOLOGIA E ONCOLOGIA DA FACULDADE DE MEDICINA DA UNIVERSIDADE DO PORTO  
SERVIÇO DE ONCOLOGIA MÉDICA, CENTRO HOSPITALAR DE SÃO JOÃO, EPE

ALAMEDA PROF. HERNÂNI MONTEIRO, 4200-319 PORTO  
SARAMEIRELES@HOTMAIL.COM