ISSN 0871-3413 • ©*ArquiMed*, 2009

Histiocitose de Células de Langerhans

Dois Casos Clínicos com Envolvimento Orbitário e Revisão da Literatura

Helena Coutinho, Ana Luísa Cunha, Helena Barroca
Serviço de Anatomia Patológica, Hospital de São João, Porto

A Histiocitose de Células de Langerhans (HCL) é uma doença rara, que acomete principalmente crianças, sendo o envolvimento monostótico a forma de apresentação mais frequente. Esta caracteriza-se por envolver os ossos chatos e morfologicamente, por uma proliferação de células de Langerhans.
A circunstância de termos recentemente diagnosticado no nosso serviço dois casos de HCL com uma apresentação pouco frequente (envolvimento orbitário), levou-nos a fazer uma revisão dos casos diagnosticados no nosso serviço nos últimos cinco anos. De uma série de onze casos apenas os dois casos referidos (duas crianças de diferente género e ambas com 5 anos) apresentaram envolvimento orbitário.
O exame histológico e o estudo imuno-histoquímico permitiram fazer o diagnóstico de HCL.
Palavras-chave: histiocitose; Langerhans; órbita; criança.

ARQUIVOS DE MEDICINA, 23(2):31-4

INTRODUÇÃO

A Organização Mundial de Saúde define Histiocitose de Células de Langerhans (HCL) como uma proliferação de células de Langerhans imunorreactivas “para” o CD1a e proteína S100 e presença intracitoplasmática de grânulos de Birbeck detectáveis na microscopia electrónica (1,2).

A incidência anual é de cerca de 5 por milhão afectando maioritariamente crianças do género masculino com menos de 15 anos (1,3). A etiologia é desconhecida e, embora existam alguns relatos da ocorrência simultânea em irmãos e gémeos, não foi encontrada até à data uma alteração genética associada (3). A doença pode manifestar-se de 3 formas diferentes: unifocal, multifocal uni-sistémica e multifocal multi-sistémica (1,4). A forma unifocal é a mais frequente (60%) e apresenta-se em 75% dos casos com envolvimento ósseo (ossos craniofaciais, coluna, pélvis, costelas, e mandibula) mais frequentemente sob a forma de lesão osteolítica. O envolvimento da órbita ocorre em cerca de 20% dos casos (1,5-8).

Histologicamente caracteriza-se por uma proliferação em toalha de células de Langerhans, associando-se a maior ou menor infiltrado de polinucleares eosinófilos e neutrófilos, histiócitos e linfócitos. O diagnóstico deverá ser confirmado pela imunorreactividade das células neoplásicas “para” o CD1a e a proteína S100 (1,2,4).

Fizemos uma revisão dos casos diagnosticados desde 2004 no nosso serviço (Tabela 1), dando particular ênfase a dois casos clínicos de apresentação pouco habitual.

Tabela 1 - **Dados epidemiológicos dos casos de Histiocitose de Células de Langerhans diagnosticados no Serviço de Anatomia Patológica do Hospital de S. João, 2004-2009.**

	Ano	Idade	Género	Órgão envolvido
	2004	4 anos	Masculino	Pulmão
	2004	4 anos	Masculino	Osso*
	2005	51 anos	Feminino	Osso femural
	2006	49 anos	Masculino	Fígado, pulmão
	2006	19 anos	Masculino	Pulmão
	2006	1 mês	Feminino	Osso*
	2007	3 anos	Feminino	Pele
	2008	44 anos	Masculino	Pulmão
	2008	61 anos	Masculino	Pele
Caso 1	2009	5 anos	Masculino	Osso esfenóide (órbita)
Caso 2	2009	5 anos	Feminino	Osso frontal (órbita)

** não foi possível saber qual o osso envolvido.*

CASOS CLÍNICOS

Caso 1: Criança do género masculino, com 5 anos, nascida de gestação gemelar triamniótica, tricoriónica, sem intercorrências. Recorreu ao hospital por proptose, oftalgia, edema palpebral e diminuição progressiva da acuidade visual à direita em cerca de 3 semanas. A Tomografia Computorizada e a Ressonância Magnética (RM) mostraram uma lesão osteolítica no osso esfenóide, com extensão intraorbitária e envolvimento da dura-máter. O Cintilograma Ósseo de corpo inteiro com Tomografia Computorizada de Emissão revelou hiperfixação do radiofármaco na metade direita do osso esfenóide. Foi efectuada craniotomia pterional direita, com remoção de lesão óssea intradiplóica pterional, do terço interno.

Caso 2: Criança do género feminino, com 5 anos, sem antecedentes conhecidos, apresenta proptose e neoformação supero-lateral da órbita direita. A RM Cerebral e Orbitária mostrou uma lesão expansiva, de contornos irregulares localizada lateralmente, na lâmina orbitária do frontal, com destruição óssea e extensão para a cavidade orbitária. Foi efectuada orbitotomia superior com exérese de neoformação.

Nos produtos de biópsia de ambos os casos, observaram-se células com características de células de Langerhans, numerosos polimorfonucleares eosinófilos, neutrófilos e linfócitos (Figura 1). As células descritas foram imunorreactivas "para" CD1a e proteína S100 (Figura 1). Foi feito o diagnóstico de HCL.

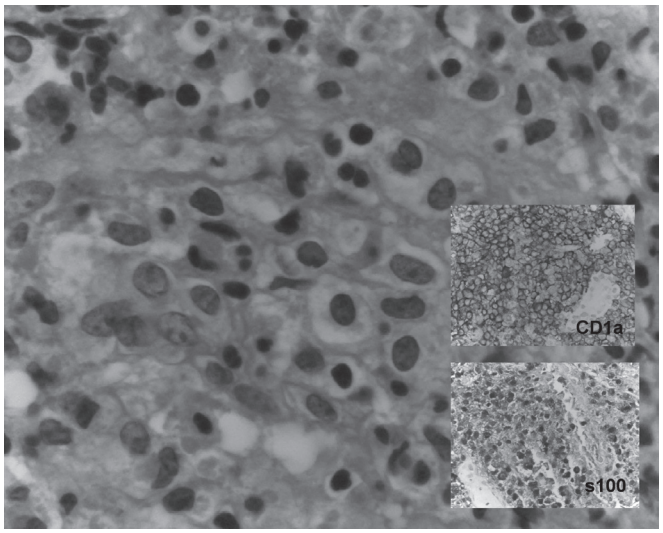

Fig. 1 - Histiocitose de Células de Langerhans – proliferação de células de Langerhans, eosinófilos, neutrófilos e linfócitos (H&E-200x). Inseridas apresentam-se imagens de imuno - histoquímica "para" o CD1a e proteína S100.

DISCUSSÃO

A HCL é uma doença rara que envolve a órbita em 20% dos casos, atingindo maioritariamente a face superolateral e geralmente sem ocupação da órbita. Nestes casos, a forma de apresentação clínica mais frequente é a proptose (6,7,9-13).

Ambos os casos descritos tiveram uma apresentação clinica de proptose. A neoplasia localizava-se na porção superior da órbita com envolvimento do terço interno esfenoidal (caso 1) e da lâmina orbitária do frontal (caso 2). Numa revisão de 25 casos de HCL por Erly et al, três casos apresentavam envolvimento orbitário, um deles do osso esfenoidal (14). Na nossa série de 11 casos de HCL, cinco apresentavam envolvimento ósseo, dois deles (casos 1 e 2) da órbita (Tabela 1). 54,5% dos casos apresentaram-se em crianças e 45,5% em adultos, aproximando-se estes dados do habitualmente descrito na literatura (15). Nos casos infantis não observamos diferenças clínicas ou morfológicas, relativamente ao descrito por outros autores (2,3,5,7,9,11,12). Arico et al, refere, numa série de casos em adultos, a presença de um predomínio no género masculino (16). No nosso departamento, 80% dos doentes adultos são do género masculino. Ainda segundo este autor, a forma multissistémica da doença é a apresentação mais frequente nos adultos, com envolvimento do pulmão em 62% dos casos nas formas unifocais. Outros autores referem um envolvimento preferencial ósseo em doentes adultos (17,18). No nosso departamento, verificamos predomínio de envolvimento extraósseo nos doentes adultos, nomeadamente do pulmão (n= 3 em 5). Não existem referências a diferenças morfológicas entre os casos de doentes adultos e crianças. O mesmo verificamos na nossa série.

O mecanismo etiopatogénico desta patologia é desconhecido e até ao momento não foi identificado qualquer defeito genético molecular consistente.

Existem publicações associando o aparecimento de HCL unifocal óssea a infecções neonatais, linfoma maligno e exposição a solventes (3). Está igualmente descrita a ocorrência simultânea em gémeos (1,19). Nos nossos casos não encontramos referência a nenhuma outra patologia ou exposições prévias a tóxicos em nenhum dos casos. O doente do caso 1 era nascido de uma gestação trigemelar, não tendo até à data nenhum familiar com o diagnóstico de HCL.

O diagnóstico diferencial de neoplasias que poderão ocorrer nesta localização e idade faz-se com neuroblastoma, rabdomiossarcoma, PNET e outras lesões histiocíticas como o xantogranuloma juvenil (XGJ) e a doença de Rosai-Dorfman (1,20). O aspecto histológico permite excluir as duas primeiras uma vez que são neoplasias de células pequenas redondas e azuis. O XGJ, envolve mais frequentemente as partes moles sob a forma de um nódulo isolado, podendo igualmente envolver a órbita e o SNC (1,21,22). Por seu lado, a doença de Rosai-Dorfman, quando envolve a órbita e o SNC afecta mais frequentemente doentes adultos (1). Histologicamente o XGJ apresenta-se como proliferação de histiócitos imunorreactivos "para" CD68 e factor XIIIa e negativos "para" CD1a e proteina S100, sem eosinófilos e com células gigantes multinucleadas de tipo Touton (em 85%

dos casos) (23). A doença de Rosai-Dorfman, para além da proliferação de células histiocíticas imunorreactivas "para" CD11c, CD68, proteína S100 e negativas "para" CD1a, apresenta caracteristicamente fenómenos de emperipolese (1).

O diagnóstico definitivo de HCL faz-se conjugando aspectos clínicos, achados histológicos e imuno-histoquímicos (1,2,4). A forma unifocal óssea tem habitualmente melhor prognóstico, evoluindo de forma benigna em cerca de 95 % dos casos (11). A terapêutica de eleição é cirúrgica necessitando, em alguns casos, de aplicação de radioterapia local ou corticosteróides sistémicos. Estão descritos casos de remissão espontânea (9,24). Muito embora tenham surgido recentemente alguns relatos contraditórios (25), o envolvimento dos ossos craniofaciais foi relacionado em alguns estudos, nomeadamente o DAL HX – 83/90, LCHI e LCHII, com uma maior incidência de diabetes insipidus, sendo considerados pela Histiocyte Society, como locais de risco de posterior envolvimento do Sistema Nervoso Central ("CNS-risk") (26,27). Estes achados justificam a recomendação da utilização de quimioterapia (prednisolona e vimblastina) durante um mínimo de seis meses presente no *Treatment Protocol of the Third International Study for Langerhans Cell Histiocytosis* (28). Os nossos dois casos encontram-se vivos e sem doença activa, tendo sido tratados segundo o referido protocolo.

Agradecimentos

Os autores agradecem ao Prof. Sobrinho Simões pelo apoio prestado na revisão deste artigo.

REFERÊNCIAS

1 - Paulu W, Kepes JJ, Jellinger K. Histiocytic tumours. In: Kleihues P, CaveneeWK, eds. World Health Organization Classification of Tumours – Tumours of the Nervous System. Lyon: IARC Press; 2000. p. 204-6
2 - Satter EK, High WA. Langerhans cell histiocytosis: a review of the current recomendations of the histiocyte society. Pediatr Dermatol 2008;25:291-5.
3 - Nicholson HS, Egeler RM, Nesbit ME. The epidemiology of Langerhans cell histiocytosis. Hematol Oncol Clin North Am 1998;12:379-84.
4 - Rosai J. Rosai and Ackerman's Surgical Pathology. 9th ed. New York: Mosby; 2004. p.1913-5.
5 - Guyot-Goubin A, Donadieu J, Barkaoui M, Bellec S, Thomas C, Clavel J. Discriptive epidemiology of childhood Langerhans cell histiocytosis in France, 2000-2004. Pediatr Blood Cancer 2008;51:71-5.
6 - Sarmadi S, Heidari AB, Sina AH, Ehsani MA. Synchronously diagnosed eosinophilic granuloma and Hodgkin's disease in a 12 year old boy: a case report. J Med Case Reports 2009;3:35.
7 - Moore AT, Pritchard J, Taylor DS. Histiocytosis X: An ophthalmologic review. Br J Ophtalm 1985;69:7-14.
8 - Nagendra HVK, Hegde. Langherans cell histiocytosis: a multifocal eosinophilic granuloma- A case report. Ind J Radiol Imag 2006;1:33-5.
9 - Stromberg JS, Wang AM, Huang TE, Vicini FA, Nowak PA. Langerhans cell histiocytosis involving the sphenoid sinus and superior orbital fissure. AJNR 1995;16:964-7.
10 - Erly WK, Carmody RF, Dryden RM. Orbital Histiocytosis X. AJNR 1995;16:1258-61.
11 - Ulivieri S, Oliveri G, Filosomi G. Solitary langerhans cell histiocytosis orbital lesion: case report and review of the literature. Neurocirurgia 2008;19:453-5.
12 - Chung EM, Murphy MD, Specht CS, Cube R, Smirniopoulos JG. From the Archives of the AFIP. Pediatric orbit tumors and tumor-like lesions: osseous lesions of the orbit. Radiographics 2008;28:1193-214.
13 - Furuta S, Sakaki S, Hatakeyama T, Kumon Y, Nakamura K. Pediatric orbital eosinophilic granuloma with intra-and extracranial extension. Neurol Med Chir 1991;31:590-2.
14 - Erly WK, Caymond RF, Dryden RM. Orbital histiocytosis X. Am Soc Neuroradiol 1995;16:1258-61.
15 - Baumgartner I, von Hochstetter A, Baumert B, Luetolf U, Follath F. Langerhans cell histiocytosis in adults. Med Pediatr Oncol 1997;28:9-14.
16 - Arico M, Girschikofsky M, Générau T, et al. Langerhans cell histiocytosis in adult. Report of the International Registry of Histiocyte Society. Europ J Cancer 2003;39:2341-8.
17 - Adam Z, Pour L, Krejcí M, et al. Langerhans cell histiocytosis in adult patients – a disease with many faces. Experience of a centre and an overview of the disease symptoms. Vnitr Lek 2008;54:1063-80.
18 - Liu YH, Fan XH, Fang K. Langerhans' cell histiocytosis with multisystem involvement in an adult. Dermatology 2007; 36:765-8.
19 - Miller DR. Familial reticuloendotheliosis: concurrence of disease in five siblings. Pediatrics 1966;38:986-95.
20 - Patrizi A, Neri I, Bianchi F, et al. Langerhans cell histiocytosis and juvenile xanthogranuloma. Two case reports. Dermatology, 2004;209:57-61.
21 - Miszkiel KA, Sohaib SA, Rose GE, Cree IA, Moseley IF. Radiological and clinicopathological features of orbital xanthogranuloma. Br J Ophthalmol 2000;84:251-8.
22 - Hidayat AA, Mafee MF, Laver NV, Noujaim S. Langerhans´ cell histiocytosis and juvenile xanthogranuloma of the orbit. Clinocopathological, CT, and MR imaging features. Radiol Clin North Am 1998;36:1229-40.
23 - Weitzman S, Jaffe R. Uncommon histiocytic disorders: the non-Langerhans cell histiocytoses. Pediatr Blood Cancer 2005;45:256-64.
24 - Rajenfram R, Rose G, Luthert P, Plowman P, Pearson A. Biopsy-confirmed spontaneous resolution of orbital langerhans cell histiocytosis. Orbit 2005;24:39-41.
25 - Harris G, Woo K.Is unifocal Langerhans – cell Histiocytosis of the orbit a "CNS-risk" lesion? Pediatr Blood Cancer 2004;43:298-9.
26 - Grois N, Flucher-Wolfram B, Heitger A, Mostbeck GH, Hofmann J, Gadner H.Diabetes Insipidus in Langerhans cell histiocytosis: results from the DAL-HX 83 and 90 study. Med Pediatr Oncol 1995;24:248-56.
27 - Harris G. Langerhans cell histiocytosis of the orbit: a need for interdisciplinary dialogue. Am J Ophtalmol 2006;141: 374-8.

28 - Histiocyte Society. LCH III (2nd version): treatment protocol of the Third International Study for Langerhans cell histiocytosis, January 2002.

Correspondência:
Dr.ª Helena Coutinho
Serviço de Anatomia Patológica
Hospital de São João
Alameda Prof. Hernâni Monteiro
4200-319 Porto

e-mail: helena.baldaia@gmail.com